

European Heart Journal (2004) , 1-28



ELSEVIER



EUROPEAN
SOCIETY OF
CARDIOLOGY

Ghidurile ESC

Ghid de diagnostic și tratament al bolilor pericardului

Grupul de lucru în diagnosticul și tratamentul afecțiunilor pericardului al Societății Europene de Cardiologie

Membrii grupului de lucru : Bernhard Maisch, președinte* (Germania), Petar M. Seferović (Serbia și Muntenegru), Arsen D. Ristić (Serbia și Muntenegru), Raimund Erbel (Germania), Reiner Rienmüller (Austria), Yehuda Adler (Israel), Witold Z. Tomkowski (Polonia), Gaetano Thiene (Italia), Magdi H. Yacoub (Anglia)

Comitetul pentru ghiduri practice al Societății Europene de Cardiologie (CPG), Silvia G. Priori (Președinte) (Italia), Maria Angeles Alonso Garcia (Spania), Jean-Jacques Blanc (Franța), Andrzej Budaj (Polonia), Martin Cowie (Anglia), Veronica Dean (Franța), Jaap Deckers (Olanda), Enrique Fernandez Burgos (Spania), John Lekakis (Grecia), Bertil Lindahl (Suedia), Gianfranco Mazzotta (Italia), João Morais (Portugalia), Ali Oto (Turcia), Otto A. Smiseth (Norvegia).

Au revizuit documentul : Gianfranco Mazzotta (CPG coordonator revizuirii) (Italia), Jean Acar (Franța), Eloisa Arbustini (Italia), Anton E. Becker (Olanda), Giacomo Chiaranda (Italia), Yonathan Hasin (Israel), Rolf Jenni (Elveția), Werner Klein (Austria), Irene Lang (Austria), Thomas F. Lüscher (Elveția), Fausto J. Pinto (Portugalia), Ralph Shabetai (SUA), Maarten L. Simoons (Olanda), Jordi Soler Soler (Spania), David H. Spodick (SUA).

Cuprins :

Preambul
Introducere
Etiologia și clasificarea bolilor pericardice
Sindroamele pericardice
Defectele congenitale ale pericardului
Pericardita acută
Pericardita cronică
Pericardita recurentă
Revărsatul pericardic și tamponada cardiacă
Pericardita constrictivă

Chisturile pericardice

* Autor corespondent : Președinte : Bernhard Maisch, MD, FESC, FACC, Decan al Facultății de Medicină, Director al Departamentului de Medicină Internă – Cardiologie, Philipps University, Marburg, Baldingerstrasse 1, D-35033 Marburg, Germania. Tel.: +49-6421-286-6462; fax: +49-6421-286-8954
E-mail: bermaisch@aol.com (B. Maisch)

Forme specifice de pericardită
Pericardita virală
Pericardita bacteriană
Tuberculoza pericardică
Pericardita din insuficiența renală
Pericardita autoimună și afectarea pericardică în bolile sistemice autoimune
Sindromul post pericardiotomie
Pericardita postinfarct
Revărsatul pericardic traumatic și hemopericardul în disecția de aortă
Pericardita neoplazică

Forme rare de boli pericardice
Pericardita fungică
Pericardita indusă prin iradiere
Chilopericardita
Pericardite cauzate de droguri și substanțe toxice
Revărsatul pericardic în afecțiunile tiroidiene
Revărsatul pericardic în sarcină
Mulțumiri
Bibliografie

Preambul

Ghidurile și documentele elaborate prin consensul experților au ca scop să prezinte toate trăsăturile relevante ale unei anumite boli pentru a ajuta medicul să cântărească beneficiile și riscurile unui anumit diagnostic sau proceduri terapeutice. Ele ar trebui să fie folosite în luarea deciziilor din practica medicală de zi cu zi.

Un număr mare de ghiduri și documente elaborate prin consensul experților au fost concepute în ultimii ani de către diferite organizații, Societatea Europeană de Cardiologie (ESC) și alte societăți din domeniu. Datorită posibilității de accesare a web-site-urilor Societăților Naționale, sute de ghiduri sunt disponibile. Această abundență poate pune la îndoială validitatea și autoritatea ghidurilor care nu pot fi garantate decât dacă au fost concepute printr-un proces de luare a deciziilor care nu poate fi contestat. Acesta este unul din motivele pentru care Societatea Europeană de Cardiologie și alții au conceput recomandări pentru formularea și conceperea ghidurilor și documentelor elaborate prin consensul experților.

În ciuda faptului că standardele pentru conceperea de ghiduri de bună calitate sunt bine definite, studii recente asupra ghidurilor și concluziilor experților publicate în revistele de specialitate între 1985 și 1998 au arătat că standardele metodologice nu erau corespunzătoare în marea majoritate a cazurilor. Iată de ce este foarte important ca indicațiile și recomandările să fie prezentate într-o formă ușor de interpretat. De asemenea, și programele de implementare trebuie să fie bine coordonate. S-au făcut tentative de a se vedea dacă ghidurile îmbunătățesc calitatea practicii clinice și utilizarea resurselor din domeniul sănătății.

Comitetul pentru Ghiduri Practice al ESC (CPG) supervizează și coordonează elaborarea de noi ghiduri și documente realizate prin consensul experților de către grupuri de lucru, grupuri de experți sau comitete. Comitetul

este de asemenea responsabil și cu promovarea acestor ghiduri și documente elaborate prin consensul experților.

Introducere

Puterea evidenței legată de un anumit diagnostic sau opțiune de tratament depinde de datele disponibile : (1) *Nivelul de evidență A*: Multiple trialuri clinice randomizate sau meta-analize ; (2) *Nivelul de evidență B*: un singur trial randomizat sau studii non-randomizate și (3) *Nivelul de evidență C*: opinia consensuală a experților. Indicații pentru diversele analize sau proceduri au fost încadrate în trei clase :

Clasa I: Condiții în care există evidențe și/sau acord general că respectiva procedură sau tratament sunt folosite și eficiente.

Clasa II: Condiții în care există evidențe contradictorii și/sau divergente de opinie în legătură cu eficacitatea/necesitatea unei proceduri sau tratament.

Clasa II a: Majoritatea evidențelor/părerilor sunt în favoarea eficacității/necesității.

Clasa II b: Eficacitatea/necesitatea este mult mai puțin bine stabilită de evidențe/opinii.

Clasa III: Condiții în care evidențele și/sau acordul general indică faptul că procedura/tratamentul nu este eficace/necesar, ba chiar dăunător în unele cazuri.

Etiologia și clasificarea bolilor pericardului

Spectrul bolilor pericardului constă în defecte congenitale, pericardite (uscată, lichidiană, lichidiană-constrictivă, constrictivă), neoplasme și chiste. Clasificarea etiologică cuprinde :percardita infectioasa, pericardita din bolile sistemice autoimune, tip 2 proces (auto)imun, sindromul postinfarct de miocard si pericarditele auto-reactive (cornice)(Tabelul 1).¹⁻³

Sindroamele pericardice

Defectele congenitale ale pericardului

Defectele congenitale ale pericardului (1/10.000 autopsii) constau în absența pericardului parțial stângă (70%), dreaptă (17%) sau totală bilaterală (rare). Anomaliile congenitale adiționale apar la aproximativ 30% din pacienți.⁴ Marea majoritate a pacienților cu absența totală a pericardului sunt asimptomatici. Deplasare cardiacă homolaterală și creșterea mobilității inimii implică un risc crescut de disecție traumatică de aorta.⁵ Defectele parțiale stângi se pot complica cu hernierea și strangularea inimii prin defect (dureri precordiale, dispnee, sincopă sau moarte subită). Pericardioplastia chirurgicală (Dacron, Gore-tex sau pericard bovin) este indicată în cazul strangulării iminente.⁸

Pericardita acută

Pericardita acută poate fi uscată, fibrinoasă sau lichidiană indiferent de etiologia sa (Tabelul 1).⁹ Algoritmul de diagnostic derivă din Tabelul 2⁸⁻¹⁸. Un prodrom cu febră (frecvent <39°C), curbură sau mialgii este obișnuit, dar pacienții vârstnici pot fi afebrili. Simptomatologia majoră constă în dureri retrosternale sau precordiale stângi (iradiază la marginea trapezului, poate fi pleurală sau să simuleze ischemia și variază cu postura) și dispnee. *Frecătura pericardică* poate fi tranzitorie, mono-, bi-, sau trifazică. *Revărsatul pleural* poate fi prezent. Pericardita poate fi acompaniată de miocardită (evidențiată prin disfuncție miocardică globală sau regională, mialgii sau rabdomioliză, creșterea nivelurilor de troponină I și T, CK-MB, mioglobină serică sau factor de necroză tumorală). Auscultația zgomotului S3 nou apărut, supradnivelarea convexă a segmentului J-ST pe EKG, fixarea anticorpilor antimiozină marcați cu Indium-111 și modificări structurale la RMN sunt utile⁹, dar numai biopsia endomiocardică/epimiocardică este diagnostică.

Algoritmul de diagnostic este prezentat în Tabelul 2.¹⁰⁻²¹ Alura ventriculară este de obicei rapidă și regulată. Microvoltajul și extrasistolele sunt reversibile după drenajul revărsatului.²² Modificările la radiografia cardio-pulmonară, CT și RMN sunt prezentate în Tabelul 3.^{23,24} Ecocardiografia este esențială pentru a detecta revărsatul, precum și suferințele concomitente ale cordului sau ale altor organe.

Spitalizarea este necesară pentru a determina etiologia și prezența unei eventuale tamponade precum și pentru a urmări efectul tratamentului. AINS sunt de primă alegere (nivel de evidență B, clasa I). Indometacinul ar trebui evitat la pacienții în vârstă datorită reducerii fluxului coronarian. Ibuprofenul este preferat datorită efectelor secundare reduse, efectul favorabil pe fluxul coronarian și ușurinței dozării.⁹ În funcție de severitatea bolii și de răspunsul la tratament se administrează 300-800 mg la 6-8 ore și se poate continua zile sau săptămâni, de preferat până la dispariția revărsatului, sub protecție gastrică. Colchicina (0,5 mgX2/zi) asociată cu un AINS sau în monoterapie este de asemenea eficientă pentru puseul inițial și prevenirea recăderilor (nivel de evidență B, clasa IIa).²⁵ Este bine tolerată și cu mai puține efecte adverse decât AINS. Corticoterapia sistemică nu se indică decât în boli de țesut conjunctiv, pericardita autoreactivă sau uremică. Administrarea intrapericardică evită efectele adverse sistemice și este foarte eficientă (nivel de evidență B clasa IIa).² Pentru a se scădea dozele de prednison, ibuprofenul sau colchicina ar trebui introduse devreme (nivelul de evidență B, clasa IIa). Pacienții în convalescență trebuie urmăriți în vederea recăderilor sau a constricției.

Dacă este nevoie de anticoagulare, se recomandă heparina sub observație strictă. Pericardiocenteza este indicată în tamponada cardiacă, suspiciunea de pericardită purulentă sau neoplazică (nivel de evidență B, clasa I) sau pentru revărsate mari sau simptomatice, în ciuda tratamentului medical efectuat cel puțin o săptămână.^{9,26-37} (Focus Box 1).

Tabel 1 Etiologia, incidența și patogeniza pericarditelor¹⁻³

ETIOLOGIE	INCIDENȚA %	PATOLOGIE
Pericarditele infecțioase		Multiplicarea și răspândirea agentului cauzator și eliberarea de substanțe toxice în țesutul pericardic cauzează revărsat seros, sero-fibrinos sau hemoragic (în cele bacteriene, virale, TBC, fungice) sau purulent inflamator (în cele bacteriene)
Virale (Coxsackie A9, B1-4, Echo 8, Urlian, EBV, CMV, Varicela, Rubeola, HIV, Parvovirus B19, etc.)	30-50 ^a	
Bacteriene (Pneumococ, Meningococ, Gonococ, Haemophilus, Treponema pallidum, Borelioza, Chlamidia, Tuberculoza)	5-10 ^a	
Fungice (Candida, Histoplasma)	Rară	
Parazitare (Entamoeba histolytica, Echinococcus, Toxoplasma...)	Rară	
Pericarditele din bolile sistemice autoimune		Interesare cardiacă a bolii de bază, deseori clinic discretă sau mută
Lupus eritematos sistemic	30 ^b	
Poliartrita reumatoidă	30 ^b	
Spondilita ankilozantă	1 ^b	

Scleroza sistemică	>50 ^b	
Dermatomiozita	Rară	
Periarterita nodoasă	Rară	
Sindrom Reiter	~2 ^b	
Febra mediteraneană familială	0.7 ^b	
Procese (auto)immune tip 2		Secundar, după infecții/intervenții chirurgicale
Febra reumatică	20-50 ^b	De obicei în fazele acute
Sdr. postcardiotomie	~20 ^b	10-14 zile după operație
Sdr. post infarct miocardic	1-5 ^b	Dg.Dif.P.epistenocardică
Pericardita (cronică)autoreactivă	23.1 ^a	Forma comună
Pericarditele și revărsatele pleurale în boli ale organelor învecinate		
Infarct miocardic acut (P.epistenocardică)	5-20 ^b	La 1-5 zile după infarct miocardic acut transmural
Miocardita	30 ^b	Acompaniază epimiocardita
Anevrism de aorta	Rară	Disecție: revărsat pericardic hemoragic
Infarct pulmonar	Rară	
Pneumonia	Rară	
Boli esofagiene	Rară	
Hidropericardul din insuficiența cardiacă congestivă	Rară	
Pericardita paraneoplazică	Frecventă	Fără infiltrat neoplazic direct
Pericardite în tulburări de metabolism		
Insuficiența renală (uremia)	Frecventă	Virală/ toxică/ autoimună
Mixedem	30 ^b	Seroasă, bogată în colesterol
Boala Addison	Rară	Leak membranos ?
Cetoacidoza diabetică	Rară	
Pericardita cu colesterol	Foarte rară	Transsudat de colesterol (revărsat pericardic serofibrinos, steril)
Sarcina	Rară	
Pericardite traumatice		
Injurie directă (cu penetrarea toracelui, perforație esofagiană, corpi străini)	Rară	
Injurie indirectă (fără penetrarea toracelui, iradiere mediastinală)	Rară	Mai puțin frecventă după introducerea iradierii topic convergente
Boala neoplazică pericardică	35 ^a	
Tumori primare	Rară	
Tumori metastatice secundare	Frecventă	
Carcinom pulmonar	40 ^c	Seroasă sau fibrinoasă, frecvent revărsat hemoragic
Carcinom mamar	22 ^c	Apare în timpul infiltrării cu celule maligne
Gastric și de colon	3 ^c	
Alte carcinoame	6 ^c	
Leucemii și limfoame	15 ^c	
Melanom	3 ^c	
Sarcom	4 ^c	
Alte tumori	7 ^c	
Pericardite idiopatice	3.5 ^a , 50 ^a	Seroase, fibrinoase, câteodată hemoragice cu posibila imunopatogeneză virală sau secundar autoimună

^a procentul se referă la un grup de 260 pacienți care au efectuat pericardiocenteză, pericardioscopie și biopsie epicardică (registrul pericarditelor al lui Marburg 1988-2001)

^b procentul se referă la incidența pericarditei în grupuri specifice de pacienți (de ex. cu lupus eritematos sistemic)

^c procentul se referă la grupuri de pacienți cu pericardită neoplazică

Table 2 Algoritm de diagnostic în pericardita acută (nivel de evidență B pentru toate procedurile)

Tehnica	Caracteristici	Referințe
Obligatorii (clasa I)		
Auscultația:	Frecatura pericardică (mono-, bi- sau trifazică)	7
EKG ^a	Stadiul I: supradenivelare concavă a segmentului ST în anterior și inferior; deviații ale segmentului PR în opoziție cu polaritatea undei P Stadiul II timpuriu: revenirea supradenivelării ST la linia izoelectrică, PR deviat Stadiul II tardiv: undele T se aplatizează și se inversează progresiv Stadiul III: unde T inversate generalizate Stadiul IV: revenirea la starea prepericardită	7,19
Ecocardiografie	Revărsate tip B-D (Horowitz) (Fig.1) Semne de tamponadă	9,10
Sânge	(a) ESR, CRP, LDH, leucocite (markeri inflamatorii) (b) troponina I, CK-MB (markeri ai leziunii miocardice) ^b	11
Radiografia cardio-pulmonară:	Forma inimii variază de la normal la forma de cord "în carafă". Evidențiază eventuala patologie pulmonară sau mediastinală asociată	12
Obligatoriu în tamponada cardiacă (clasa I), opțional în revărsate masive/recurente sau dacă testele anterioare nu au fost elocvente (clasa IIa), în revărsate mici (clasa IIb).		
Pericardiocenteza și drenaj	PCR și histochimie pentru clasificarea etiopatogenică a infecțiilor sau neoplasme	2,8,13
Opțional sau dacă testele anterioare au fost neconcludente (IIa)		
CT	Revărsate, peri- și epicardice	14
RMN	Revărsate, peri- și epicardice	14
Pericardioscopie, biopsie pericardică	Stabilirea etiologiei specifice	2,8,15,16

^a derivațiile tipic interesate DI, DII, aVL, aVF, V3-V6. Segmentul ST e întotdeauna aplatizat în aVR, frecvent în V1 și ocazional în V2. Câteodată stadiul IV nu mai apare și rămân permanent unde T inversate și aplatizate. Dacă electrocardiograma se face prima dată în stadiul III, pericardita nu poate fi diferențiată de injuria miocardică difuză, restricție biventriculară sau miocardită. Electrocardiograma în repolarizarea precoce este foarte asemănătoare cu stadiul I. Spre deosebire de stadiul I, electrocardiograma nu evoluează acut și ascensionările de punct J sunt de obicei acompaniate de o oscilație sau incizură la sfârșitul QRS chiar înainte și incluzând și punctul J (cel mai bine se vede cu unde înalte R sau T - mari în modelul din repolarizarea precoce). Pericardita este probabilă dacă în V6 punctul J este >25% din înălțimea T (considerând segmentul PR ca linie izoelectrică)

^b troponina I a fost detectabilă în 49% și >1,5 ng/ml în 22% din 69 pacienții cu pericardită acută (numai la cei cu supradenivelare ST pe electrocardiogramă). În alt studiu, troponina I a fost detectată la 10/14 pacienți cu o concentrație medie de 21,4 ng/ml (de la 0,5 la >50 ng/ml). CK-MB a fost crescută la 8/14 pacienți cu valoare medie de 21 U/l (de la 13 la 43) corespunzând indexului relativ de 10,2% din activitatea CK totală.

Pericardita cronică

Pericardita cronică (> 3 luni) include forme lichidiene (inflamatorii sau hidropericardul din insuficiența cardiacă), adezive și constrictive.⁹ Simptomatologia este de obicei ușoară (dureri precordiale, palpitații, astenie) în funcție de gradul de compresie cardiacă și inflamație pericardică. Algoritmul diagnostic este similar cu cel din pericardita acută (Tabel 2). Descoperirea unor cauze curabile (de ex. tuberculoza, toxoplasmoza, mixedemul, boli autoimune și sistemice)

asigură terapie specifică aplicată cu succes. Tratatamentul simptomatic și indicațiile de pericardiocenteză sunt aceleași ca și în pericardita acută. Instilația intrapericardică de corticosteroizi sub formă de cristaloide non-absorbabile este foarte eficientă în formele auto-reactive. Pentru recurențele simptomatice frecvente se pot lua în considerare pericardiotomia cu balon sau fenestrarea plero-pericardică (nivel de evidență B, clasa IIb).³⁸ Pentru revărsatele persistente/recurente cronice, în ciuda terapiei intrapericardice /pericardiotomiei cu balon, se poate face pericardiectomie.

Tabelul 3 Modele de modificări pericardice, vizualizarea lor și interpretarea pe radiografia cardio-pulmonară, tomografie computerizată (CT) și rezonanță magnetică nucleară (RMN)

Model	Baza anatomo-patologică	Radiografie cardio-pulmonară	CT	RMN	Interpretare (diagnostic diferential)
Grosime normală	-	Vedere laterală între grăsimea mediastinală și subepicardică	Linie subțire în fața atrului drept și ventriculului drept între grăsimea mediastinală și subepicardică +++	Linie fără semnal în jurul cordului pe porțiunea în care este prezentă grăsimea subepicardică și mediastinală	Fără patologie
Îngroșată și netedă	Proces inflamator acut, revărsat	Linie pericardică îngroșată în incidență laterală	Valori CT pentru DD +++	Semnale MR pentru DD ++	Pericardita acută, subacută, revărsatul pericardic, DD lichid, semilichid, hemoragic, purulent, solid
Îngroșat neregulat	Proces inflamator cronic	Contururi neregulate ale siluetei cardiace	+++	+++	Pericardita cronică, fibroza pericardică, tumori, metastaze postchirurgicale
Îngroșat neregulat, calcificat	Stadiul final al injuriei inflamatorii a procesului hemoragic	Densitate crescută +	Valori CT înalte +++	Semnal slab ++	Pericardita calcară, tumori calcificate

+, vizibil; ++, bun; +++, vizualizare optimă

Pericardita recurentă

Termenul de pericardită recurentă include (1) tipul intermitent (intervale asimptomatice fără tratament) și (2) tipul continuu (întreruperea tratamentului cu AINS determină recădere). Mecanismele posibile ale recurenței: (1) doza insuficientă și/sau durata insuficientă a tratamentului cu AINS sau corticosteroizi într-o boală pericardică autoimună (2) tratamentul cu corticosteroizi început prea devreme poate crește replicarea virală ADN/ARN în țesutul pericardic rezultând o expunere prelungită la antigenele virale (3) reinfecția și (4) exacerbarea bolii de țesut conjunctiv. Revărsatul pericardic masiv, tamponada sau constricția sunt rare. Dovezi ale unui proces imunopatologic ar fi: (1) perioada latentă poate dura și luni de zile; (2) prezența Ac anticardiaci și (3) răspunsul rapid la corticosteroizi și asemănarea sau coexistența cu alte boli autoimune (LES, boala serului, poliserozite, sindromul postcardiotomie /post infarct miocardic, boala celiacă, dermatita herpetiformă, artralgiile frecvente, eozinofilie, reacții alergice la medicamente, sau istoric de alergii). Au mai fost raportate asocieri cu boli genetice: transmiterea autosomal dominantă cu penetranță incompletă³⁹ și legată de sex (pericardita recurentă asociată cu hipertensiunea oculară).⁴⁰ Durerea precordială, de obicei cu o componentă pleuritică este caracteristică. Mai pot apare febra, frecatura pericardică, dispneea, creșterea VSH și modificări electrocardiografice.

Tratamentul simptomatic constă în repaus și același regim ca și în pericardita acută. *Colchicina* inhibă

mitozele nucleare, se leagă de tubulină, inhibă diverse acțiuni ale polimorfonuclearelor, interferează cu mișcarea trascelulară a colagenului. *Colchicina* poate fi eficientă atunci când AINS și corticoterapia nu pot controla recăderile.^{25,41-43} Timp de 1004 luni de tratament cu *colchicină* în numai 13,7% din cazuri au apărut recăderi.²⁵ În 2333 luni de urmărire 60,7% din pacienți nu au avut recăderi. Doza recomandată este de 2 mg/zi pentru 1-2 zile apoi 1 mg/zi (nivel de evidență B, clasa I). *Corticosteroizii* trebuie folosiți numai la pacienții cu stare generală precară sau recăderi frecvente⁷ (nivel de evidență B, clasa IIa). O eroare frecventă o reprezintă folosirea unei doze prea mici pentru a fi eficientă sau scăderea prematură a dozei. Regimul recomandat constă în Prednison 1 – 1,5 mg/kgc pentru cel puțin o lună. Dacă răspunsul nu este adecvat se pot adăuga *Azathioprina* 75 – 100 mg/zi sau *Ciclofosfamida*.⁴⁴ Doza de corticosteroizi trebuie redusă într-un interval de 3 luni. Dacă simptomele recidivează se revine la doza care a controlat simptomele inițial, și se menține 2 – 3 săptămâni, apoi se reîncepe scăderea dozei. Spre sfârșitul tratamentului se introduc și AINS sau *colchicina*. Tratamentul o dată reînceput trebuie să dureze cel puțin 3 luni. *Pericardiectomia* se indică în recurențe frecvente și cu simptomatologie severă rezistentă la tratamentul medical (nivel de evidență B, clasa IIa).⁴⁵ Înaintea pericardiectomiei pacientul trebuie să întrerupă tratamentul cu corticosteroizi câteva săptămâni.⁴⁶ Pot exista și recurențe post pericardiectomie probabil datorate rezecției incomplete a pericardului.

Focus box 1 Pericardiocenteza

Pericardiocenteza este salvatoare în tamponada cardiacă (nivel de evidență B,clasa I)²⁷ și indicată în revărsate >20mm în diastolă la ecocardiografie, dar și în revărsate mai mici în scop diagnostic (analiza lichidului și țesutului pericardic, pericardioscopie și biopsie epicardică/pericardică)(nivel de evidență B, clasă IIa)^{2,10,18,19} Disecția de aortă reprezintă o contraindicație majoră.²⁸ Contraindicații relative: coagulopatii necorectate, terapie anticoagulantă, trombocitopenie <50000/mm³, revărsate mici, posterioare sau localizate. Drenajul chirurgical este preferat în hemopericardul traumatic și pericardita purulentă.

Pericardiocenteza ghidată prin fluoroscopie se realizează în laboratorul de cateterism cardiac cu monitorizare EKG. Monitorizarea directă EKG a acului de puncție nu este o măsură de siguranță adecvată.³⁰ Cateterismul inimii drepte poate fi realizat simultan, prevenind constricția. Este prudent să drenăm fluidul în etape de mai puțin de 1 litru pentru a evita dilatarea acută a ventriculului drept.²⁴ Abordul subxifoidian este cel mai frecvent folosit, cu ajutorul unui ac lung cu mandren (Tuohy sau ac de puncție 18 G), direcționat spre umărul stâng la un unghi de 30 de grade cu pielea. Acest traseu este extrapleural și evită arterele coronare, pericardiale și mamare interne. Operatorul încearcă intermitent să aspire fluid și injectează mici cantități de substanță de contrast. Dacă fluidul hemoragic se aspiră cu ușurință, câțiva mililitri de substanță de contrast pot fi injectați sub control fluoroscopic (un mic strat inferior indică faptul că acul este corect poziționat). Un ghid moale tip J va fi introdus, iar după dilatație se schimbă cu un cateter pigtail.. Este esențial să se verifice poziția sondei în cel puțin 2 incidente angiografice înaintea inserției cateterului de dilatare și drenaj.

Ghidarea ecografică a pericardiocentezei are mai puține cerințe tehnice și poate fi realizată și la patul bolnavului.¹⁶ Ecocardiografia trebuie să identifice cel mai scurt traseu prin care se poate intra în pericard prin abord intercostal (de obicei în spațiul 6 sau 7 intercostal pe linia axilară anterioară). Drenajul pericardic prelungit se realizează până când volumul revărsatului obținut prin aspirația pericardică intermitentă (la 4-6 ore) scade la mai puțin de 25 ml/zi.³² Fezabilitatea este mare (93%) la pacienții cu revărsat anterior \geq de 10 mm în timp ce rata de succes este de numai 58 % la revărsatele mici situate posterior. Monitorizarea fluoroscopică și hemodinamică îmbunătățește fezabilitatea (93,1% vs. 73,3%) în comparație cu puncția pericardică de urgență fără control imagistic.³³ Abordarea tangențială utilizând fenomenul de halou epicardic în incidență laterală³⁴ crește semnificativ fezabilitatea pericardiocentezei ghidate fluoroscopic la pacienții cu revărsate mici (200 – 300 ml) (92,6% vs. 84,9%) și cu revărsate foarte mici (<200 ml) (89,3% vs. 76,7%). Pericardiocenteza cu ghidare ecografică a fost fezabilă în 96% din revărsatele pericardice localizate.³⁵ Pericardiocenteza salvatoare ghidată ecocardiografic a îndepărtat tamponada după perforația cardiacă la 99% din 88 de pacienți și a fost terapia definitivă la 82%.³⁶

Cele mai serioase complicații ale pericardiocentezei sunt ruptura și perforația miocardului și a vaselor coronariene. Alte complicații pot fi embolia gazoasă, pneumotoraxul, aritmiile (de obicei bradycardia vaso-vagală) și puncția cavității peritoneale sau a viscerelor abdominale.³³ Foarte rar au fost raportate fistule ale arterei mamare interne, edem pulmonar acut și pericardita purulentă. Siguranța a fost îmbunătățită cu ajutorul ghidării ecocardiografice sau fluoroscopice. Studii recente ecocardiografice raportează o incidență a complicațiilor majore de 1,3 – 1,6%.^{16,32,35,36} În pericardiocenteza percutană ghidată fluoroscopic,³⁰ perforația cardiacă a apărut în 0,9% din cazuri, aritmiile severe în 0,6% din cazuri, sângerările arteriale în 1,1% din cazuri, pneumotoraxul în 0,6% din cazuri, infecțiile în 0,3% din cazuri, și o reacție vagală gravă în 0,3% din cazuri. Incidența complicațiilor majore a fost ulterior redusă utilizând fenomenul haloului epicardic în ghidarea fluoroscopică.³⁴

Revărsatul pericardic și tamponada cardiacă

Revărsatul pericardic poate fi transsudat (hidropericard), exsudat, piopericard sau hemopericard. *Revărsatele masive* se asociază de obicei cu neoplasme, tuberculoză, pericardite cu colesterol, pericardite uremice, mixedem și parazitoze.⁴⁷ Revărsatele ce se instalează insidios pot fi asimptomatice, în timp ce altele mai mici dar care se instalează mai rapid pot prezenta tamponadă. *Revărsatele localizate* sunt frecvente pe cicatrici (de ex. postchirurgicale, posttraumatice, pericardite purulente). *Revărsatele pleurale masive cronice* sunt rare (2 – 3,5% din totalul revărsatelor mari).⁴⁸ *Tamponada cardiacă* reprezintă faza decompensată a compresiei cardiace datorată acumulării lichidului și creșterii presiunii intrapericardice. În tamponada cardiacă “chirurgicală” presiunea intrapericardică crește rapid în timp de minute sau ore (ex. hemoragia) în timp ce în cele inflamatorii trec zile sau săptămâni până se produce compresia (tamponadele cardiace “medicale”). Volumul lichidului care cauzează tamponada este invers proporțional cu

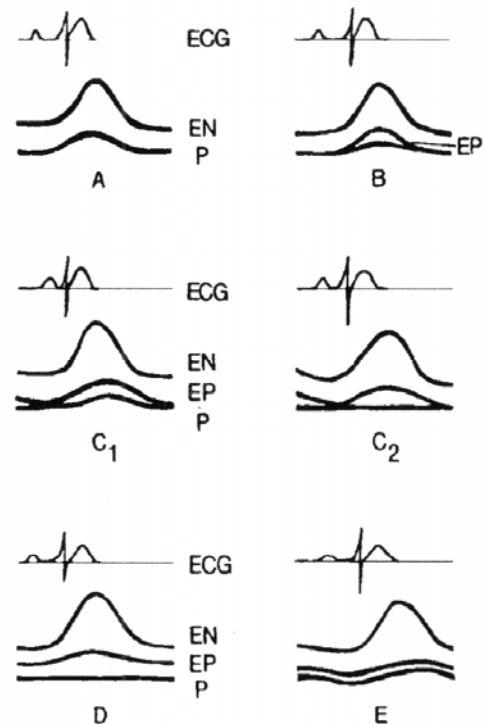
rigiditatea și grosimea pericardului parietal (150 – 2000 ml). Prin compresiunea locală pot apare dispnee, disfație, răgușeală (nervul laringeu recurent), sughiț (nervul frenic) sau greața (diafragm). Zgomotele cardiace sunt asurzite. Compresiunea bazei plămânului determină matitate sub scapula stângă (semnul Bamberger – Pins – Ewart).⁹ Sunt prezente ortopneea, tusea, disfația, chiar și lipotimii ocazionale. Tamponada cardiacă dezvoltată insidios poate debuta direct prin simptomatologia complicațiilor sale (insuficiența renală acută, pleter abdominal, insuficiența hepatică și ischemia mezenterică). La 60% din bolnavi cauza revărsatului pericardic poate fi o condiție medicală deja cunoscută.⁴⁹ Tamponada cardiacă fără două sau mai multe simptome de inflamație (durere specifică, frecătura pericardică, febra, supradenivelarea difuză ST) este de obicei asociată cu un revărsat malign. EKG-ul poate arăta QRS microvoltat, unde T diminuate, subdenivelare PR, modificări ST-T, bloc de ramură, sau alternanțe electrice (rareori apărută în absența tamponadei cardiace).⁵⁰ La radiografia cardio-pulmonară revărsatele masive determină cardiomegalie globală cu marginile ascuțite (imaginea de carafă).¹⁵ Pe radiografiile laterale cu regim

de raze puternic sau cinesfilme, lichidul pericardic e sugerat de linii lucioase în conturul cardiopericardic (haloul epicardic).^{15,51,52} Acest semn este util pentru ghidarea fluoroscopică a pericardiocentezei.³⁴ Îndepărtarea foștelor pericardului poate fi observată și la ecocardiografie când lichidul pericardic este peste 15 – 35 ml. (Fig. 1)⁵⁰ Revărsatele se clasifică din punct de vedere cantitativ în (1) mici (spațiu eco-free în diastolă <10mm); (2) moderate (10 – 20 mm); (3) mari(> 20 mm) sau (4) foarte mari (>20 mm și semne de compresie cardiacă). În incidența parasternală ax lung lichidul e prezent la nivelul șanțului atrio-ventricular posterior în timp ce lichidul pleural se continuă sub atriul stâng posterior de aorta descendentă. În revărsatele pericardice mari inima poate pluti în cavitatea pericardică ("swinging heart") inducând pseudoprolapsul valvei mitrale precum și falsa mișcare sistolică anterioară a acesteia, mișcarea paradoxală a septului interventricular și închiderea mezosistolică a valvei aortice.⁵³ Mărimea revărsatelor pericardice reprezintă un indicator al prognosticului: revărsatele masive indică de obicei boli grave.⁹ Ecografia 2 D aduce informații despre natura lichidului sugerând prezența de fibrină, cheaguri, tumori, aer sau calciu. Benzi intrapericardice combinate cu îngroșarea pericardului visceral sau parietal se întâlnesc deseori după iradieri la nivelul toracelui.⁵⁴ Rareori pot fi găsite mase tumorale, uneori conopidiforme, în sau în jurul pericardului ce pot chiar simula tamponada cardiacă.⁵⁵ Alte diagnostice diferențiale se fac cu revărsate localizate, hematoame, chiste, hernie prin gaura lui Morgagni, hernia hiatală, lipodistrofia cu grăsime paracardiacă, vena pulmonară inferioară stângă, revărsatul pleural stâng, calcificarea inelului mitral, atriu stâng gigant, grăsime epicardică (cel mai bine diferențiat în CT) și pseudoanevrismul de ventricul stâng.⁵⁵ Infiltrația metastatică a pericardului poate simula ecografic tamponada pericardică la pacienții fără revărsat pleural.⁵⁶ Acestea pot fi interpretate ca mixom atrial sau alte tumori cardiace.⁵⁷ Când are loc sângerare în pericard și se dezvoltă tromboza, suprafețele ecolucente tipice pot dispărea și astfel nu se observa tamponada cardiacă. Ecografia transesofagiană este aici foarte utilă în special pentru identificarea revărsatelor pericardice localizate, sau a chegurilor intrapericardice precum și în identificarea metastazelor și a îngroșării pericardului.⁵⁹ Mai pot fi folosite pentru identificarea mărimii și extinderii revărsatelor simple sau complexe și CT spiral, cine RMN.^{24,60} Revărsatele măsurate cu ajutorul CT/RMN pot apărea mai mari decât la ecocardiografie. Până la o treime din pacienții asimptomatici cu revărsat pericardic cronic masiv pot dezvolta tamponadă cardiacă.²³ Factorii declanșatori ai tamponadei cardiace pot fi hipovolemia, tahiaritmii paroxistice și pericardite acute intermitente; o parte din triggeri nu pot fi identificați.⁶¹ Criteriile de diagnostic ale tamponadei cardiace sunt prezentate în tabelul 4⁶²⁻⁷⁰ și Focus box 2.^{71,72}

Pericardiocenteza nu e necesară când diagnosticul poate fi stabilit și altfel sau când revărsatul e mic sau se resoarbe sub tratament medicamentos. Când există dubii pot fi valoroase pericardiocenteza, pericardioscopia și biopsia pericardică (inclusiv PCR,

imunocitochimia și imunohistochimia) (nivel de evidență B, clasa IIa).^{2,10,18,19} (Focus box 1, 3 – 5). Decompensarea hemodinamică și tamponada cardiacă sunt indicații absolute de drenaj Pacienții deshidratați sau hipovolemici pot beneficia de lichide intravenos. Când este posibil tratamentul afecțiunilor concomitente, acesta trebuie efectuat. Chiar și în revărsatele idiopatice drenajul masiv pe cateter (3±2 zile, interval maxim 1-13 zile)s-a asociat cu o rată scăzută a recurențelor (6% vs 23%) față de cele fără drenaj în decursul unei urmăriri de 3,8 – 4,3 ani.³² Procesele neoplazice rezistente necesită tratament intrapericardic,⁸⁹ pericardiotomie percutană cu balon,³⁸ și rareori, pericardiectomie. Intervenția chirurgicală e recomandată numai la pacienții cu revărsate cronice mari la care pericardiocentezele și/sau terapiile intrapericardice repetate nu au avut succes.⁹⁹

Figura 1 Clasificarea Horowitz a revărsatelor pericardice. Tipul A, fără revărsat; Tipul B, separarea epicardului și pericardului (3 – 16 ml)Tipul C1, separarea sistolică și diastolică a pericardului (revărsat mic > 16 ml); Tipul C2, separare sistolică și diastolică a epicardului și pericardului cu mișcare pericardică atenuată; Tipul D, separare pronunțată a epicardului și pericardului cu spațiu mare ecotransparent; Tipul E, îngroșare pericardică (> 4 mm). (Horowitz, *Circulation* ' 74). Copyrights American Heart Association



Pericardita constrictivă

Pericardita constrictivă este o complicație rară, dar severă a inflamației cronice a pericardului ducând la o umplere deficitară a ventriculilor și la insuficiență ventriculară. Tuberculoza, iritația mediastinală și procedurile chirurgicale anterioare sunt cauzele cele mai frecvente ale bolii care poate prezenta mai multe forme anatomopatologice.²³ (Fig. 2). Pericardita constrictivă poate apărea rar numai în sacul epicardic, la pacienții cu pericardul parietal rezecat.¹⁰⁰ Pericardita constrictivă tranzitorie este atipică, dar importantă deoarece la acești pacienți nu este indicată pericardiectomia.⁶⁸ Pacienții acuză oboseală, prezintă edeme periferice, dispnee, meteorism abdominal, simptome ce poate fi agravate de o enteropatie cu pierdere de proteine. De obicei există un interval mare între inflamația inițială a pericardului și instalarea constrictiei. Congestia venoasă, hepatomegalia, revarsatele pleurale, și ascita pot apărea la pacienții decompensați. Decompensarea hemodinamică poate fi agravată suplimentar de disfuncția sistolică datorată fibrozei sau atrofiei miocardice. Parametrii clinici, ecocardiografici și hemodinamici sunt prezentați în Tabelul 5.^{23,59,103-106} Diagnosticul diferențial include dilatația acută cardiacă, embolismul pulmonar, infarctul de ventricul drept, revărsatul pleural, bronhopneumopatia cronică obstructivă,¹⁰² și cardiomiopatia restrictivă. Cea mai bună metodă de a diferenția pericardita constrictivă de cardiomiopatia restrictivă este analiza gazelor respiratorii, eventual precedată de eco Doppler și / sau eco Doppler tisular,¹⁰⁷ dar și clinica, electrocardiografia, radiografia cardio-pulmonară, CT, RMN, statusul hemodinamic și biopsia endomiocardică pot fi folositoare (tabelul 6).⁹

Pericardiectomia este singurul tratament pentru constrictia permanentă. Indicațiile se bazează pe simptome clinice, ecocardiografie, CT/RMN, și cateterism cardiac. Exista 2 abordări standard, amândouă cu scopul de a rezeca pericardul afectat de cât mai de departe posibil.¹⁰⁸⁻¹¹¹ (1) *Toracotomia anterolaterală* (sp. V IC) și (2) *Sternotomia mediană* (acces mai rapid la aortă și atriul drept pentru circulație extracorporeală). Bypass-ul cardiopulmonar făcut direct nu este recomandat (sângerari difuze în urma heparinizării sistemice). Dacă sunt prezente aderențe calcificate între peri- și epicard sau o afectare generalizată a epicardului (inima de porțelan) atunci acestea sugerează risc înalt chirurgical sau lezare severă miocardică. O alternativă în astfel de cazuri poate fi «laser shaving» folosind un laser Excimer.¹⁰⁹ Suprafețele cu calcificări importante sau cicatrici dense pot fi lăsate ca niște insule pentru a evita sângerari masive. Pericardiectomia pentru pericardita constrictivă are o rată de mortalitate de 6-12%.^{109,111} Normalizarea completă hemodinamică este raportată la 60% dintre pacienți.^{108,110} Timpul de decelerare (TD) poate rămâne prelungit¹¹² și variațiile postoperatorii respiratorii ale

fluxului la nivelul valvelor mitrale/tricuspidă se găsesc în 9-25% din cazuri.^{110,113} Frația de ejecție a ventriculului stâng poate crește datorită umplerii ventriculare mai bune.^{110,112}

Complicații majore pot fi insuficiența cardiacă acută perioperatorie și ruptura peretelui ventricular.¹¹⁴

Mortalitatea și morbiditatea cardiacă în pericardiectomie sunt cauzate de necunoașterea preoperatorie a atrofiei sau fibrozei miocardice. (Fig. 2).²³ Atrfia miocardică în CT se caracterizează prin: (1) subțierea septului interventricular și peretelui postero-lateral (mai mic de 1 cm) (2) reducerea îngroșării peretelui în timpul ciclului cardiac (mai puțin de 40%) și (3) reducerea raportului masă musculară ventricul stâng/volum telediastolic ventricul stâng (<1). Fibroza miocardică trebuie luată în considerare ori de câte ori pericardul îngroșat/calcificat nu este separat de miocard prin grăsime subepicardică și când peretele miocardic arată mișcări ondulatorii cu subțierea peretelui. Excluderea pacienților cu fibroză miocardică masivă și/sau atrofie reduce mortalitatea la 5%.²³ Scăderea postoperatorie¹¹⁴ a debitului cardiac poate fi tratată prin substituție lichidiană și catecolamine, doze mari de digitală, și balon de contrapulsatie intraaortic în cazurile mai severe. Dacă indicația chirurgicală a fost stabilită devreme, supraviețuirea pe termen lung coincide cu cea din populația generală.^{109,110} Totuși dacă simptomele severe au fost prezente cu mult timp înaintea intervenției chirurgicale chiar și cu o pericardiectomie completă nu se obține o recuperare totală.

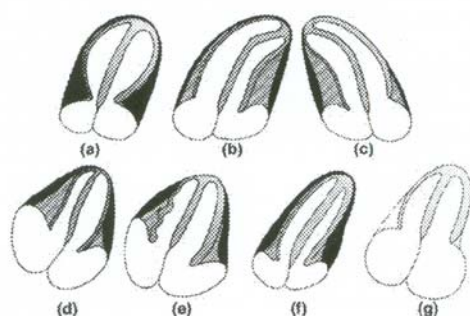
Chistele pericardice

Chistele pericardice *congenitale* sunt rare, pot fi unice sau multiple, cu diametrul de 1-5 cm.¹¹⁵ Chistele pericardice *inflamatorii* cuprind și pseudochiste și revărsate pericardice încapsulate sau localizate, cauzate de pericardita reumatică, infecții bacteriene, tuberculoză în particular, traumatisme sau chirurgie cardiacă. *Chistele de Echinococcus* rezultă de obicei din ruptura chistelor hidatice din ficat și plămân. Majoritatea pacienților sunt asimptomatici și chistele sunt detectate accidental pe radiografia cardio-pulmonară ca niște opacități ovale, omogene, de obicei în unghiul cardiofrenic drept.¹¹⁶ Totuși pacienții pot prezenta disconfort toracic, dispnee, tuse, palpitații, datorită compresiei inimii. Ecocardiografia e folositoare dar CT sau RMN sunt deseori necesare.¹¹⁷ Tratamentul chistelor congenitale și inflamatorii se realizează prin aspirația percutană și scleroza cu etanol.^{84,85} Dacă acestea nu sunt fezabile poate fi necesară toracotomia video asistată sau rezecție chirurgicală. Excizia chirurgicală a chistelor echinococice nu este recomandată. Aspirația percutană și instilația de etanol sau nitrat de Ag după tratament prealabil cu Albendazol (800mg/zi 4 sapt) poate fi eficientă.

Focus box 2 Determinarea pulsului paradoxal

Pulsul paradoxal este definit ca fiind o scădere a tensiunii arteriale sistolice cu >10 mmHg în timpul inspirului, în vreme ce tensiunea arterială diastolică rămâne constantă. Este ușor detectabil palpând pulsul.^{61,62} În timpul inspirului pulsul poate dispărea sau diminua semnificativ. Pulsul paradoxal este clinic semnificativ când pacientul respiră normal. Când apare doar în inspir profund trebuie interpretat cu prudență. Amplitudinea pulsului paradoxal se măsoară cu sfigmomanometrul. Dacă pulsul paradoxal e prezent, primul zgomot Korotkoff se aude numai în expir. Manșeta tensiometrului se umflă peste tensiunea arterială sistolică a pacientului. În timpul desumflării primul zgomot Korotkoff e intermitent. Corelând cu ciclul respirator al pacientului se identifică un punct în care sunetul e audibil în timpul expirului și dispăre în inspir. Pe măsură ce se desumflă se atinge alt punct în care primul zgomot devine audibil pe toata durata ciclului respirator. Diferența reprezintă mărimea pulsului paradoxal.

Figura 2



Forme anato-patologice în pericardita constrictivă vs cardiomiopatia restrictivă. (a) forma inelară de pericardită constrictivă cu îngroșare bilaterală a pericardului de-a lungul șanturilor atrio-ventriculare cu configurație normală a ambilor ventriculi și mărirea ambelor atriuri. (b) forma stângă de pericardită constrictivă cu pericardul îngroșat de-a lungul ventriculului stâng și curbarea spre dreapta a septului interventricular cu configurație tubulară a aproape întreg ventriculului stâng și creșterea ambelor atriuri (se indică sternotomie laterală și pericardiectomie parțială). (c) forma dreaptă de pericardită constrictivă cu pericardul îngroșat de-a lungul ventriculului drept și curbarea spre stânga a septului interventricular cu configurație tubulară a aproape întreg ventriculului drept și mărirea ambelor atriuri (se indică sternotomie mediană și pericardiectomie parțială). (d) forma atrofică miocardică și pericardită globală constrictivă cu îngroșare bilaterală a pericardului de-a lungul ambilor ventriculi separată din peretele miocardic drept de un strat subțire de grăsime subepicardică. Configurația tubulară a ambilor ventriculi și mărirea ambelor atriuri, totuși subțierea septului interventricular și peretele postero-lateral al ventriculului stâng sub 1 cm sugerează atrofiă miocardică (pericardiectomia este contraindicată). (e) forma cu fibroză perimiocardică și pericardită globală constrictivă cu îngroșarea bilaterală a pericardului de-a lungul ambilor ventriculi, totuși pericardul îngroșat din dreapta nu poate fi separat de forma ondulată a peretelui ventriculului drept sugerând fibroza perimiocardică (pericardiectomia este contraindicată). (f) forma globală de pericardită constrictivă cu îngroșarea bilaterală a pericardului de-a lungul ambilor ventriculi separată de peretele miocardic drept de un strat subțire de grăsime subepicardică. Configurație tubulară a ambilor ventriculi și mărirea ambelor atriuri (se indică sternotomie mediană și pericardiectomie). (g) cardiomiopatia restrictivă cu pericard de grosime normală de-a lungul ambilor ventriculi ce au configurație normală și mărirea ambelor atriuri.

Tabelul 4 Diagnosticul tamponadei cardiace

Clinic	Creșterea presiunii venoase sistemice ^a , hipotensiune, ^b puls paradoxal, ^c tahicardie, ^d dispnee sau tahipnee cu plămâni curați
Factori precipitanți	Medicamente (ciclosporina, anticoagulante, trombolitice, etc), intervenție chirurgicală cardiacă recentă, proceduri invazive, traumatism toracic, neoplazii, boli de țesut conjunctiv, insuficiență renală, septicemie ^e .
EKG	Poate fi normal sau poate arăta modificări nespecifice (ST-T), alternanță electrică (QRS, rar T), bradicardie (în stadiile finale), disociație electromecanică (faza agonică)
Radiografie cardio-pulmonară	Silueta cardiacă mărită cu plămâni curați
Ecografia în modul M sau 2D	Colaps diastolic al peretelui liber anterior VD, ^{62 f} colaps AD, ⁶³ AS ⁶⁴ și foarte rar VS, ⁶⁵ creșterea grosimii diastolice a peretelui VS “pseudohipertrofie”, ⁶⁶ dilatarea venei cave inferioare, (fără colaps în inspir), “swinging heart”
Eco Doppler	Crește fluxul tricuspidian și scade fluxul mitral în timpul inspirului (invers în expir). Debitele sistolice și diastolice sunt reduse în venele sistemice în expir și debitul diastolic e crescut ⁶⁸
Modul M Doppler color	Fluctuații respiratorii mari în fluxurile mitral/tricuspidian ⁶⁹
Cateterism cardiac	(1) Confirmarea diagnosticului și cuantificarea deficitului hemodinamic ⁷⁰ Presiunea în atrul drept este crescută (x sistolic descendent prezent și y diastolic descendent absent sau diminuat) Presiunea intrapericardică e crescută și identică cu cea din AD (amândouă scad în inspir) Presiunea mezodiastolică a VD crescută și egală cu cea din AD și pericard Presiunea diastolică din artera pulmonară e ușor crescută și poate corespunde cu cea din VD PCP crescută și aproape egală cu cea intrapericardică și AD Presiunea sistolică VS și Aopot fi normale sau reduse (2) Verifică dacă aspirația pericardică e urmată de o îmbunătățire hemodinamică ^g (3) Detectează tulburările hemodinamice coexistente (insuficiența ventriculară stângă, constricție, hipertensiune pulmonară) (4) Detectează boli cardiovasculare asociate (cardiomiopatii, boli ale arterelor coronare)
Angiografia VD/VS	Colaps atrial și cavități ventriculare mici, hiperactive
Angiografie coronara	Compresie coronară în diastolă
CT	Nu se vizualizează grăsimea subepicardică de-a lungul ambilor ventriculi, ceea ce arată aspectul tubular și împingerea anterioară a atriilor

^a distensia venoasă jugulară este mai puțin observabilă la pacienții hipovolemici sau la cei în “ tamponada chirurgicală”. O creștere inspiratorie a presiunii în venele gâtului (semnul Kussmaul) când tamponada este prezentă sau după drenaj pericardic indică prezența unui revărsat constrictiv.

^b alura ventriculară este de obicei > 100/min., dar poate fi mai mică în hipotiroidie sau la pacienții uremici

^c pulsul paradoxal este absent în tamponadele ce complică defectul septal atrial⁷¹ și la pacienții cu regurgitare aortică semnificativă.

^d uneori, pacienții prezintă hipertensiune, mai ales la cei cu hipertensiune preexistentă⁷²

^e tamponada febrilă poate fi greșit diagnosticată ca șoc septic

^f colapsul ventriculului drept poate fi absent în cazurile cu presiune ventriculară dreaptă crescută și hipertrofia⁷³ ventriculului drept sau în infarctul ventriculului drept

^g dacă după drenajul revarsatului pericardic presiunea intrapericardică nu scade sub cea atrială trebuie luat în considerare un revărsat constrictiv.

Tabel 5 Abordarea diagnostică în pericarditele constrictive

Clinic	Congestie venoasă sistemică cronică severă asociată cu debit cardiac scăzut, incluzând distensie jugulară, hipotensiune arterială cu puls slab, distensie abdominală, edeme, astenie
EKG	Normal sau voltaj QRS scăzut, unde T inversate/aplatizate generalizate, anomalii AS, fibrilație atrială, blocuri atrio-ventriculare, defecte de conducere intraventriculare, sau rar, modificări tip pseudoinfart
Radiografia cardio-pulmonară	Calcificări pericardiace, revărsat pleural
Modul M/2D	Ingroșare pericardică sau calcificări ^a ca și semne indirecte de constricție Mărire AD/AS cu ventriculi normali aparent și funcție sistolică normală Mișcări premature anterioare și posterioare a septului interventricular (fenomenul dip-plateau) ¹⁰² Mișcări ale peretului posterior VS Diametrul VS nu crește după faza de umplere rapidă VCI și venele hepatice sunt dilatate cu modificări respiratorii restrictive ^b
Doppler	Scăderea umplerii ambilor ventriculi, cu variații respiratorii >25% la nivelul valvei atrio-ventriculare ^{103 c}
TEE	Măsurarea grosimii pericardului ⁵⁹
CT/RMN	Pericard îngroșat/calcificat. Configurație tubulară a unuia sau ambilor ventriculi. Îngustarea unuia sau ambelor șanțuri atrio-ventriculare. Congestia venelor cave ²³ . Mărirea unuia sau ambilor atri
Cateterism cardiac	Curba presiunii din VS/VD în “dip and plateau” sau “square route” Egalizarea presiunii telediastolice a VS/VD cu o marjă de 5 mmHg sau mai puțin ^{102 d}
Angiografie VS/VD	Micșorarea mărimii VD/VS și creșterea dimensiunilor AD/AS Umplere prematură rapidă în timpul diastolei fără creștere ulterioară (dip-plateau)
Angiografie coronariană	La toți pacienții peste 35 ani sau cu istoric de iradiere mediastinală, indiferent de vârstă.

^a îngroșarea pericardului nu înseamnă totdeauna constricție (absentă în 18% din 143 cazuri dovedite chirurgical). Când trăsăturile clinice, ecocardiografice sau invazive hemodinamice indică constricția, pericardiectomia poate fi făcută în ciuda grosimii pericardice normale.¹⁰⁴

^b diagnosticul este dificil în fibrilația atrială. Refluxul venos hepatic diastolic în expir se observă chiar și când viteza nu este revelatoare.¹⁰³

^c pacienții cu presiuni atriale crescute sau cu constricție și restricție prezintă < 25% modificări respiratorii.¹⁰² Un test de provocare în poziție sezândă cu scăderea presarcinii poate demasca pericardita constrictivă.¹⁰⁵

^d în stadiul inițial sau în formelor oculte aceste semne pot să nu fie prezente și infuzia rapidă de 1-2 l de soluție salină poate fi necesară pentru a stabili diagnosticul. Hemodinamica constrictivă poate fi mascată sau complicată de boli valvulare sau ale arterelor coronare.

^e în bronhopneumopatia cronică obstructivă viteza fluxului în mitrală va scădea cu aproape 100% în timpul inspirului și va crește în timpul expirului. Viteza E mitrală atinge maximum la sfârșitul expirului (în pericardita constrictivă viteza E mitrală atinge maximum imediat după startul expirului).¹⁰⁶ În plus, fluxul prin vena cava superioară crește în inspir în bronhopneumopatia cronică obstructivă, în timp ce nu se modifică semnificativ cu respirația în pericardita constrictivă.

Tabelul 6 Diagnosticul diferențial între pericardita constrictivă și cardiomiopatia restrictivă

Metoda	Cardiomiopatia restrictivă	Pericardita constrictivă
Examen fizic	Semnul Kusmaul +/-, impuls apical +++, S 3 (stadiu avansat), S 4 (boală timpurie), sufluri de regurgitare ++	Semnul Kusmaul +, impuls apical -, șoc pericardic +, sufluri de regurgitare -
EKG	Voltaj scăzut, pseudoinfartct, deviația axei spre stânga, AF, tulburări de conducere	Voltaj scăzut (< 50%)
Radiografie cardio-pulmonară	Fără calcificări	Pot fi prezente calcificări (valoare diagnostică scăzută)
Eco 2D	Cavitate mică a ventriculului stâng cu atriu mărit, câteodată grosimea crescută a pereților (în special îngroșarea septului interatrial în amiloidoză), valve îngroșate și precipitat granular (amiloidoza)	Grosime normală a peretelui Îngroșare pericardică, umplere diastolică precoce importantă cu poziționare defectuoasă a septului interventricular
Studii Doppler ale fluxului mitral	Fără variații respiratorii ale unde E de viteză a fluxului mitral sau a IVRT, E/A >= 2, DT scurt, regurgitare diastolică	Inspir : unda E de viteză scăzută, IVRT prelungit ; expir : modificari inverse, DT scurt, regurgitare diastolică
Vena pulmonară	Raport S/D scăzut (0,5), AR prelungit și proeminent, fără variații respiratorii, unda D	Raport S/D=1, inspir : undele PV S și D micșorate ; expir : modificari opuse
Fluxul tricuspidian	Ușoare variații respiratorii ale unde E de viteză tricuspidiană, raportul E/A >=2, viteză maximă TR, fără modificări respiratorii semnificative, DT scurt în inspir, regurgitare diastolică	Inspir : unda E de viteză tricuspidiană crescută, viteză maximă TR crescută, Expir : manifestări opuse, DT scurt, regurgitare diastolică
Venele hepatice	Raport S/D scăzut, revers respirator crescut	Inspir : creșterea minimă a S și D din venele hepatice
Vena cava inferioară	Pletoric	Pletoric
Modul M color	Propagare diminuată a fluxului	Propagare accelerată a fluxului (>=100cm/s)
Mișcarea inelului mitral	Umplere precoce cu viteză scăzută (<8 cm/s)	Umplere precoce cu viteză crescută (>=8cm/s)
Eco Doppler tisular	Vârf precoce de viteză a expansiunii longitudinale (vârf Ea) de >=8cm/s (sensibilitate 89% și specificitate 100%)	Negativ
Cateterism cardiac	Dip and plateau, PTDVS de obicei cu 5 mmHg > PTDVD, dar poate fi identică, PSVD>50mmHg , PTDVD<1/3 PSVD	Dip and plateau PTDVS de obicei egală cu PTDVD, inspir : crește PSVD, scade PSVS, expir : invers
Biopsia endomiocardică	Poate decela cauze specifice de cardiomiopatie restrictivă	Poate fi normală sau să arate hipertrofie sau fibroza nespecifice
CT/MRI	Pericard de obicei normal	Pericardul trebuie să fie îngroșat sau calcificat

Forme specifice de pericardită

Pericardita virală

Pericardita virală este cea mai frecventă infecție a pericardului. Modificările inflamatorii sunt provocate direct de către virus, de răspunsul imun (antiviral sau anticardiac) sau de amândouă.^{3, 120, 121} Replicarea virală precoce în țesutul pericardic și epimiocardic stimulează răspunsul imun celular și umoral îndreptat împotriva virusului și/sau țesutului cardiac. Fragmentele din genomul viral de la nivelul țesutului pericardic, chiar dacă nu se replică, pot să reprezinte sursă antigenică și să stimuleze răspunsul imun. Depozite de IgM, IgG și uneori IgA pot să

persiste la nivelul pericardului și miocardului mai mulți ani.^{3,120} Diverse tipuri de virusuri pot să producă pericardită (entero-, echo-, adeno-, citomegalovirus, virusul Epstein Barr (EB), herpes simplex, gripal, parvo B19, virusul hepatitic C, HIV, etc.). Episoadele de pericardită enterovirală urmează epidemiilor sezoniere de infecții cu virusul Cocksackie A+B și Echovirus.¹²² Pericardita cu Citomegalovirus are incidență crescută la persoanele imunodeprimăte și cu infecție HIV.¹²³⁻¹²⁵ Mononucleoza infecțioasă se poate de asemenea însoți și de pericardită.

Diagnosticul de pericardită virală nu poate fi stabilit fără analizarea lichidului pericardic și/sau a țesutului pericardic/epicardic, preferabil prin PCR sau hibridizare in situ (nivel de evidență B, indicație de clasă IIa) (Focus box 3-5). O creștere de patru ori a nivelurilor

serice de anticorpi este sugestivă, dar nu diagnostică pentru pericardita virală (nivel de evidență B, indicație de clasă IIb).

Tratamentul pericarditei virale vizează dispariția simptomelor (vezi pericardita acută), prevenirea complicațiilor și eradicarea virusului. La pacienții cu revărsat pericardic simptomatic cronic sau recurent și infecție virală confirmată următorul tratament specific este în curs de cercetare: (1) pericardita cu CMV: hiperimunoglobulină – 4 ml/kg o dată pe zi în zilele 0, 4 și 8; 2 ml/kg/zi în zilele 12 și 16; (2) pericardita cu Coxsackie B: Interferon α sau β : 2,5 mil. UI/m² suprafață corporală s.c. de 3 ori pe săptămână; (3) perimicardită cu adenovirus și parvovirus B19: tratament cu imunoglobuline: 10 g intravenos în zilele 1 și 3 timp de 6-8 ore.¹²⁶

Afectarea pericardului în *infecția cu virusul imunodeficienței umane (HIV)* poate să fie de cauză infecțioasă, non-infecțioasă și neoplazică (sarcom Kaposi

și/sau limfom). (Mio)pericardita infecțioasă este produsă de infecția HIV locală și/sau de celelalte coinfecții virale (citomegalovirus, herpes simplex), bacteriene (*S. aureus*, *K. pneumoniae*, *M. avium* și tuberculoză) și fungice (*Cryptococcus neoformans*).¹²⁷⁻¹³⁰ În boala avansată incidența detectării ecocardiografice a revărsatului pericardic este de până la 40%^{131, 132} Tamponada cardiacă este rară.¹³³ În timpul tratamentului cu antiretrovirale, se poate produce lipodistrofie (cel mai bine detectată prin RMN) cu depunere masivă de grăsime paracardiac care determină insuficiență cardiacă. Tratamentul este simptomatic, iar în cazul revărsatelor mari și a tamponadei cardiace este necesară pericardiocenteza. Utilizarea corticosteroizilor este contraindicată, cu excepția pacienților cu pericardită secundară tuberculoasă unde sunt adjuvanți ai tratamentului tuberculostatic (nivel de evidență A, indicație de clasă I).¹³⁴

Focus box 3 Analiza lichidului pericardic

Analiza lichidului pericardic poate stabili diagnosticul de pericardită virală, bacteriană, tuberculoasă, fungică, colesterolică și malignă.⁹ Aceasta trebuie să fie diferită în funcție de tabloul clinic. Citologia și markeri tumorali (antigen carcinoembrionar (CEA), alfa-fetoproteină (AFP), antigene carbohidrate CA 125, CA 72-4, CA 15-3, CA 19-9, CD-30, CD-25, etc.) trebuie să fie efectuați dacă se suspectează o boală malignă. Dacă se suspectează tuberculoza, trebuie să fie practicate colorația acid-alcool rezistentă, cultura pentru mycobacterium sau detectarea radiometrică a creșterii (de ex. BACTEC-460), dozarea adenozin-deaminazei (ADA), interferonului (IFN)-gamma, lizozimului din lichidul pericardic, precum și analiza PCR pentru tuberculoză (indicație de clasă I, nivel de evidență B).^{14, 61, 73-84} Diferențierea între epanșamentul tuberculos și neoplazic este clară când există niveluri scăzute de ADA și niveluri crescute de CEA.⁷⁸ În plus, niveluri foarte mari de ADA au valoare prognostică pentru pericardita constrictivă.⁷⁹ Totuși, trebuie amintit că PCR este la fel de sensibilă (75% vs. 83%), dar mai specifică (100% vs. 78%) decât dozarea ADA pentru pericardita tuberculoasă.⁸³ Dacă se suspectează infecție bacteriană sunt necesare cel puțin trei culturi din lichidul pericardic pentru aerobi și anaerobi, precum și hemoculturi (nivel de evidență B, indicație de clasă I). Analiza PCR pentru virusurile cu tropism cardiac diferențiază pericardita virală de cea autoimună (indicație de clasă IIa, nivel de evidență B).² Determinarea greutății specifice a lichidului pericardic (>1015), a concentrației proteinelor (>3 g/dl; raportul lichid/ser >0,5), LDH-ului (>200 mg/dl; ser/lichid >0,6) și glucozei (exsudat vs. transsudat = 77,9 ± 41,9 vs. 96,1 ± 50,7 mg/dl) poate diferenția exsudatele de transudate, dar nu este direct diagnostică (clasa IIb).¹⁴ Totuși, colecțiile purulente care prezintă culturi pozitive au concentrație semnificativ scăzută de glucoză (47,3 ± 25,3 vs. 102,5 ± 35,6 mg/dl) și raportul lichid/ser (0,28 ± 0,14 vs. 0,84 ± 0,23 mg/dl), decât revărsatele lichidiene noninfecțioase.¹⁴ Numărul de leucocite este mai mare în afecțiunile inflamatorii, în special în cele de cauză bacteriană și reumatismală. Un număr foarte mic de leucocite se găsește în mixedem. Cel mai mare număr de monocite este în revărsatele neoplazice și hipotiroidism (79 ± 27% și 74 ± 2 6%), în timp ce revărsatele reumatismale și bacteriene au cel mai mare procent de neutrofile (78 ± 20% și 69 ± 23%). Comparativ cu valorile de control, lichidul din pericardita bacteriană și malignă au niveluri mai mari de colesterol (49 ± 18 vs. 121 ± 20 și 117 ± 33 mg/dl).¹⁴

Caracterele reale ale celulelor găsite în lichidul pericardic pot fi greu de recunoscut. Colorațiile Gram pe lichidul pericardic au specificitate de 99%, dar sensibilitate de doar 38% pentru excluderea infecției comparativ cu culturile bacteriene.¹⁴ Combinarea cu antigenul membranar epitelial, CEA și colorația imunocitochimică cu vimentin poate fi utilă pentru a distinge celulele mezoteliale reactive și de adenocarcinom.⁸⁵ Anticorpii antimiolemă și antisarcolemă, precum și reacția de fixare a complementului au fost găsite în special în pericarditele virale și autoimune.¹⁰ In vitro, cardiocitoliza determinată de revărsatul lichidian pericardic pe celulele izolate din cord de șobolan, cu sau fără adăugarea de sursă de complement, a fost observată în primul rând în pericardita autoimună.^{75,86} O valoare de 200 pg/l a IFN- γ are sensibilitate și specificitate de 100% în diagnosticul pericarditei tuberculoase.⁸⁴

Pericardita bacteriană

Pericardita purulentă la adulți este rară, dar totdeauna fatală dacă nu este tratată. Rata mortalității la pacienții tratați este de 40%, datorată în principal tamponadei cardiace, toxicității și constricției. Este de obicei o complicație a unei infecții cu punct de plecare altundeva în organism, diseminată hematogen sau prin contiguitate. Factorii predispozanți sunt: revărsat lichidian pericardic, imunodepresie, boli cronice (etilism cronic, artrită reumatoidă, etc), chirurgie cardiacă și traumatism toracic.

Boala se manifestă ca o afecțiune infecțioasă acută, fulminantă, de scurtă durată. Pericardiocenteza percutană trebuie să fie practică de urgență. Lichidul pericardic extras trebuie să fie analizat de urgență prin colorație Gram, acid-alcool-rezistentă și fungică și apoi trebuie să se efectueze culturi din lichidul pericardic și să se recolteze hemoculturi (nivel de evidență B, indicație de clasă I).

Este obligatoriu lavajul cavității pericardice combinat cu tratament antibiotic sistemic eficient (combinație de antibiotic antistafilococic și aminoglicozid, urmată de tratament antibiotic țintit în funcție de rezultatele analizelor lichidului pericardic și hemoculturilor).¹³⁶ Instilarea intrapericardică de antibiotice (de ex. Gentamicină) este utilă, dar nu suficientă. Lavajul frecvent al cavității pericardice cu urokinază sau streptokinază, utilizând catetere mari, poate fluidifica exsudatul purulent,^{137,136} dar este de preferat drenajul chirurgical prin pericardiectomie subxifoidiană.¹³⁵ Pericardiectomia este necesară la pacienții cu revărsat pericardic purulent gros, floconos, cu multiple aderențe, în caz de tamponadă recurentă, infecție persistentă și progresie către constricție.¹³⁶ Pentru pericardiectomie combinată cu tratament antibiotic a fost raportată o mortalitate legată de intervenția chirurgicală de până la 8%, dar mortalitatea totală este mai mare.

Pericardita tuberculoasă

În ultima decadă, în țările dezvoltate, pericardita TBC a fost detectată în principal la pacienții imunodeprimați (SIDA).¹⁴⁰ Rata mortalității în pericardita TBC lichidiană acută, netratată este de aproape 85%. Pericardita constrictivă apare în 30-50% din cazuri.^{139, 142} Tabloul clinic este variabil: pericardită acută cu sau fără revărsat lichidian; tamponadă cardiacă, revărsat pericardic asimptomatic, frecvent în cantitate mare, cu tendință la recidivă, simptome date de infecție precum febră persistentă, pericardită acută constrictivă, subacută constrictivă, exsudativ-constrictivă sau cronic constrictivă și calcificări pericardice.^{3, 73} Diagnosticul este confirmat de identificarea *Mycobacterium tuberculosis* în lichidul sau țesutul pericardic și/sau de prezența de granuloame cazeoase la nivelul pericardului. Pericardita la un pacient diagnosticat cu tuberculoză extracardiacă, este cel mai probabil de cauză TBC (trebuie să fie efectuate mai multe culturi din spută).^{3, 143} Testul cutanat la tuberculină poate să fie fals negativ la 25-33% din pacienți¹³⁹ și fals pozitiv la 30-40% (pacienți vârstnici).¹⁴⁰ Recent, a fost introdus un test imuno-enzimatic (enzyme-linked immunospot – ELISPOT),¹⁵⁰ care are o acuratețe mai mare, detectând celulele T specifice pentru antigenul *Mycobacterium tuberculosis*. Afectarea TBC perimicardică se asociază, de asemenea, cu titruri serice crescute de anticorpi antimiolemă și antimiozină.¹⁵¹ Diagnosticul de pericardită TBC stabilit prin pericardiocentază variază între 30-76% în funcție de metoda aplicată pentru analiza lichidului pericardic.^{139, 144} Lichidul pericardic prezintă densitate mare, niveluri crescute de proteine și număr mare de leucocite (între $0,7-54 \times 10^9/l$).¹⁴⁰ Important, prin PCR se poate identifica rapid ADN-ul *Mycobacterium tuberculosis* din doar 1 μ l de lichid pericardic.^{144, 145} Activitatea crescută a adenozin deaminazei și concentrația mare de interferon γ sunt de asemenea diagnostice, având sensibilitate și specificitate mare (Focus box 3): De asemenea pericardioscopia și biopsia pericardică au ameliorat acuratețea diagnosticului pericarditei TBC.¹⁸

Focus box 4 Pericardioscopia și biopsia epicardică/pericardică

Tehnicile avansate de instrumentare, introducerea pericardioscopiei și tehnicile contemporane de histopatologie, virologie și de biologie moleculară au îmbunătățit valoarea diagnostică a biopsiei epicardice/pericardice.^{2, 10, 18, 19, 87-92, 90-93} Pericardioscopia efectuată cu aer în loc de lichid, face posibilă inspectarea unor zone mari ale suprafeței pericardice, selectarea locului de biopsie și prelevarea în siguranță de numeroase probe.¹⁹ Biopsia epicardică/pericardică țintită în timpul pericardioscopiei a fost utilă în special în diagnosticul pericarditei neoplazice.^{18, 19, 87, 88, 89} Studiile efectuate în cazul pericardioscopiei flexibile nu au evidențiat nici o complicație majoră în timpul acestei proceduri. Mortalitatea raportată în studiile cu endoscop rigid a fost de 2,1%¹⁸ și 3,5%⁸⁸ din cauza necesității efectuării anesteziei la pacienții cu revărsat pericardic în cantitate foarte mare.

Tablelul 7 Diagnosticul diferențial al formelor specifice de pericardită¹¹⁸⁻¹³⁰

	Virale	Bacteriene	Tuberculoasă	Autoimună
Agenți microbieni cu tropism cardiac	Entero-, echo-, adeno, citomegalo-, Ebstein Barr, herpes simplex, gripal, parvo B19, virusul hepatitic A, B, C, HIV	Stafilococ, pneumococ, streptococ, Neisseria, proteus, bacili gram negativi, Legionella	Mycobacterium tuberculosis	Procese autoimune în absența agenților virali și bacterieni
Decelarea cauzei prin	PCR sau hibridizare in situ (nivel de evidență B, indicație clasa IIa)	Colorație Gram, cultură bacteriană, PCR pentru Borelia și chlamydia pneumoniae (nivel de evidență B, indicație clasa I)	Ziehl-Nielsen, colorație auramin O, cultură, PCR (nivel de evidență B, indicație clasa I)	Fixarea Ig de peri- și epicard, PCR negativ pentru agenții cu cardiotropism, epicardită (nivel de evidență B, indicație clasa IIa)
Incidența (%) în țările din Europa de Vest	30	5-10 la 100000 pacienți	<4 (mult mai mare în Africa și America de Sud)	20-30
Raport bărbați:femei	3:1	1:1	1:1	1:1
Predispoziție	Necunoscută	Consum cronic de alcool, imunodepresie	Abuz de alcool, infecție HIV	Asociere cu tulburări autoimune
Tablou clinic	Identic cu pericardita acută, frecvent subfebră	Febră septică, fulminant, tahicardie, frecătură pericardică	Subfebrilitate, cronic	Subfebrilitate, cronic
Cantitatea de lichid	Variabilă, cel mai frecvent mică	Variabilă	Variabilă, cel mai frecvent mare	Variabilă
Tamponada	Nu apare frecvent	80%	Frecventă	Nu apare frecvent
Remisie spontană	Frecvent	Nu	Nu	Rar
Rata recurenței	30-50%	Rar	Frecvent	Frecvent; >25%
Aspectul lichidului pericardic	Seros/ serosanguinolent	Purulent	Serosanguinolent	Seros
Conținut de proteine	> 3g/dl	Ridicat	Ridicat/ intermediar	Intermediar
Număr de leucocite (lichid pericardic)	> 5000/ml	>> 10000/ml	Intermediar > 8000/ml	Intermediar < 5000/ml
Analiza lichidului pericardic	Limfocite activate și macrofage (rar) Adenozindeaminaza (ADA)- negativă	Granulocite și macrofage (numeroase) ADA-negativă	Granulocite și macrofage (intermediar) ADA-pozitivă (>40 U/ml)	Limfocite activate și macrofage (rar) ADA- negativă
Biopsie peri- și epicardică	Peri-/epicardită limfocitică, PCR pozitiv pentru virusurile cu cardiotropism	Epicardită leucocitică	Granulom cazeos, PCR	Peri-/epicardită limfocitică, PCR negativ
Mortalitate în absența tratamentului	Dependentă de agent și de tamponadă	100%	85%	În tamponada netratată
Tratament intrapericardic	Drenaj, dacă este necesar, nu se administrează corticosteroizi intrapericardic	Drenaj și lavaj (salin) cu gentamicină 80 mg i.p.	Drenaj, dacă este necesar	Drenaj, triamcinolon i.p. (evidență B, indicație IIa)
Pericardiotomie/ pericardiectomie	Rareori necesară	Necesară de urgență (nivel de evidență B, indicație I)	Rareori necesară	Rareori necesară
Tratament sistemic	Imunoglobuline i.v., IFN (în pericardita enterovirală) s.c.	Antibiotice i.v.	Tuberculostatic + prednison	AINS, colchicină, prednisolone/ azathioprină
Constricție	Rar	Frecvent	Frecvent (30-50%)	Rar

Biopsia pericardică permite un diagnostic mai rapid cu sensibilitate mai mare decât pericardiocenteza (100 vs. 33%).

Au fost testate diferite scheme de tratament antituberculos cu durată variabilă (6, 9, 12 luni).^{78, 139, 140, 143} Cu toate acestea, ar trebui să fie tratați doar pacienții cu pericardită TBC dovedită sau foarte probabilă. Prevenirea dezvoltării constrictiei în cazul revărsatelor pericardice cronice cu etiologie incertă prin administrarea „*ex iuvantibus*” de tratament antituberculos nu a avut succes.¹⁵² Utilizarea steroizilor rămâne controversată.^{143, 147, 153} O meta-analiză efectuată la pacienții cu pericardită exsudativă și constrictivă TBC¹⁵⁴ a sugerat faptul că tratamentul tuberculostatic combinat cu steroizi se asociază cu mai puține decese, cu necesar mai scăzut de pericardiocenteză sau pericardiectomie (nivel de evidență A, indicație de clasă IIb).^{143, 146} Dacă se administrează, prednisonul trebuie să fie dat în doze mari (1-2 mg/kg pe zi) deoarece rifampicina este un inductor enzimatic al metabolizării hepatice a acestuia.⁹ Această doză se menține timp de 5-7 zile și se reduce progresiv timp de 6-8 săptămâni, după care se întrerupe. Dacă, deși se administrează terapia combinată, se dezvoltă constrictie, se indică pericardiectomie (nivel de evidență B, clasă de indicație I).

Pericardita în insuficiența renală

Insuficiența renală este o cauză frecventă de afectare pericardică, determinând revărsat lichidian pericardic în cantitate mare la până la 20% dintre pacienți.¹⁵⁵ Sunt descrise două forme: (1) *Pericardita uremică* – la 6-10% din pacienții cu insuficiență renală avansată (acută sau cronică) înainte de instituirea dializei sau la scurt timp după începerea acesteia.¹⁵⁶ Este produsă de inflamația pericardului visceral și parietal și se corelează cu nivelul azotemiei (BUN>60 mg/dl). (2) *Pericardita secundară dializei* – la până la 13% din pacienții cu hemodializă de întreținere,¹⁵⁷ și ocazional la cei cu dializă peritoneală cronică din cauza dializei necorespunzătoare și/sau supraîncărcării cu lichid.¹⁵⁸ Examinarea histopatologic al pericardului evidențiază aderențe între foițele pericardice care sunt îngroșate (aspect de „tartină cu unt”). Manifestările clinice pot include febră și durere toracică de tip pleuritic, dar mulți pacienți sunt asimptomatici. Frecătura pericardică poate să persiste și în revărsatele lichidiene în cantitate mare sau poate să fie tranzitorie. Din cauza afectării sistemului nervos autonom la pacienții uremici, frecvența cardiacă poate să fie scăzută (60-80 bătăi/min) în timpul tamponadei, chiar în condiții de febră și hipotensiune. Anemia, produsă de rezistența la eritropoietină¹⁵⁹ poate să agraveze tabloul clinic. ECG-ul nu evidențiază supradenivelările tipice difuze de segment ST-T observate în pericarditele acute de alte cauze datorită absenței inflamației miocardice.¹⁶⁰ Dacă ECG-ul este tipic pentru pericardita acută, trebuie să fie suspectată o intercurență infecțioasă.

Majoritatea pacienților cu pericardită uremică răspund rapid la hemodializă sau dializă peritoneală cu dispariția durerii toracice și a revărsatului pericardic. Pentru a evita producerea hemopericardului, trebuie să se efectueze hemodializă fără heparină. Hemodializa trebuie să fie efectuată cu prudență, deoarece eliminarea rapidă a lichidului poate să determine colaps cardiovascular la pacienții cu tamponadă și pretamponadă. Hipokaliemia și hipofosfatemia trebuie să fie prevenite prin suplimentarea soluției de dializă atunci când acest lucru este posibil.¹⁶¹ Dializa intensivă determină în mod obișnuit rezoluția pericarditei în mai puțin de 1-2 săptămâni.¹⁶² Dializa peritoneală, care nu necesită heparinizare, reprezintă alternativa de tratament atunci când pericardita este rezistentă la hemodializă sau atunci când nu poate fi efectuată hemodializă fără heparină. AINS și corticosteroizi sistemici au succes limitat atunci când dializa intensivă este inefficientă.¹⁶³⁻¹⁶⁵ Tamponada cardiacă și revărsatele cronice în cantitate mare rezistente la dializă trebuie să fie tratate cu pericardiocenteză (nivel de evidență B, clasă de indicație IIa). Revărsatele lichidiene în cantitate mare, simptomatice, nerezolutive trebuie să fie tratate prin instilarea de corticosteroizi intrapericardic după pericardiocenteză sau pericardiotomie subxifoidiană (triamcinolon hexacetonid 50 mg din 6 în 6 ore timp de 2-3 zile).^{157, 166} Pericardiectomia este indicată doar la pacienții refractari, intens simptomatici din cauza riscului său crescut de morbiditate și mortalitate. În intervalul de două luni după transplant renal, pericardita a fost raportată la 2,4% din pacienți.¹⁶⁷ Cauzele pot fi uremia sau infecția (CMV).

Pericardita autoimună și afectarea pericardică în bolile sistemice autoimune

Diagnosticul de pericardită autoimună se stabilește utilizând următoarele criterii:² (1) număr crescut de limfocite și celule mononucleare >5000/mm³ (limfocitoză autoimună) sau prezența de anticorpi îndreptați împotriva țesutului muscular cardiac (antisarcolemă) în lichidul pericardic (reacție autoimună mediată de anticorpi); (2) semne de inflamație pe biopsia epicardică/ endomiocardică cu ≥ 14 celule/mm²; (3) excluderea infecției active virale în lichidul pericardic și biopsiile epicardice/ endomiocardice (nu se izolează nici un virus, nu există titru de anticorpi IgM îndreptați împotriva virusurilor cu cardiotropism și PCR negativ pentru principalele virusuri cu cardiotropism); (4) excluderea prin PCR și/sau culturi a tuberculozei, infecțiilor cu *Borrelia burgdorferi*, *Chlamydia pneumoniae* și celelalte bacterii; (5) absența infiltrării neoplazice în lichidul pericardic și în prelevările pentru biopsie; (6) excluderea unor dezechilibre metabolice sistemice și a uremiei. Tratamentul intrapericardic cu triamcinolon este foarte eficient având incidență redusă a efectelor adverse.²

Pericardita, cu sau fără lichid, apare în cadrul poliserozitei din bolile sistemice autoimune: artrita reumatoidă, lupusul eritematos sistemic (LES), scleroza

sistemică, polimiozita/ dermatomiozita, boala mixtă de țesut conjunctiv, spondiloartropatia seronegativă, vasculitele sistemice și alergice, sindromul Behçet, granulomatoza Wegener și sarcoidoza.⁹ Este indicat tratamentul intensiv al

bolii de bază și cel simptomatic (nivel de evidență B, indicație de clasă I). Tratamentul trebuie să vizeze simptomele pericardice, rezoluția lichidului pericardic și a bolii de bază.

Tabelul 8 Revărsatul pericardic posttraumatic ¹⁶⁷⁻¹⁹⁴

Cauza	Incidență (%)	Mortalitate	Tratament	Comentarii/ referințe
<i>Iatrogen</i>				
Puncție transseptală	1-3	<1%	Pericardiocenteză de salvare, dacă este necesar	Se utilizează angiografie biplană ¹⁹⁰
Perforarea arterei coronare în timpul PTCA (doar cu ghidul de dilatare)	Destul de frecventă	Nu există date	Așteptare cu atenție la retragerea ghidului	Reversia anticoagulării
Secționarea arterei coronare în timpul PTCA	0,3-3,2	Nu există date	Montarea unui stent (cel mai bine) sau ocluzia cu balon a vasului perforat, dacă este necesară puncție pericardică se reintroduce sângele recuperat pe venă pentru a preveni anemia.	Tratament chirurgical doar dacă >30% din miocard este afectat sau dacă hemoragia nu poate fi oprită ^{191,192}
Rotablația	0,1-3	Nu există date	Vezi mai sus	Vezi mai sus ^{191,192}
Transluminal extraction atherectomy (atherocath)	0-2%	Nu există date	Vezi mai sus	Vezi mai sus
Excimer laser angioplasty	1,7-3%	Nu există date	Vezi mai sus	Vezi mai sus ¹⁹²
High pressure stenting	<2% (?)	Nu există date	Vezi mai sus	Vezi mai sus ¹⁹²
Valvuloplastia mitrală	1-3%	<1%		^{190,198}
Biopsia ventriculului stâng	0,1-3,3%	0%	Ecocardiografie de rutină după biopsie, pericardiocenteză, dacă este necesar; reversia anticoagulării	^{199,200,213}
Biopsia ventriculului drept	0,3-5%	0-0,05%	Ecocardiografie de rutină după biopsie, pericardiocenteză, dacă este necesar; reversia anticoagulării	^{199,200,213}
Sonde de stimulare	0-3-3,1%	0,1%	Ecocardiografie de rutină postimplantare, pericardiocenteză dacă este necesar	Revărsat pericardic cu/fără tamponadă ^{209,210} , sindrom postpericardiotomie ²¹¹ pericardită constrictivă ²¹²
<i>Alte cauze</i>				
Înjurie (directă: de ex. înjunghiere indirectă: compresie, masaj cardiac extern)	Nu există date	Frecvent letală	Direct: chirurgie (vezi text) Indirect: pericardiocenteză sau chirurgie	
Disecție aortică	48% post mortem, 17-45% în studiile clinice	Letală dacă nu este operată	Ecografie transesofagiană, CT sau RMN, chirurgie de urgență	În special în De Bakey I+II = Stanford tip A ^{203,208}

Sindromul postinjurie cardiacă: sindromul postpericardiotomie

Sindromul postinjurie cardiacă apare în zile-luni după o leziune cardiacă, pericardică sau după amândouă.^{9, 168} Este asemănător cu sindromul post-infarct miocardic, ambele părând să fie variante ale aceluiași proces imunopatogenetic. Spre deosebire de sindromul post-infarct miocardic, sindromul postinjurie cardiacă declanșează o reacție acută mai intensă de eliberare de anticorpi anticardiaci (antisarcolemă și antifibrile), probabil datorată unei eliberări mai mari de material antigenic.^{168, 169} Revărsatul pericardic apare, de asemenea, după transplant cardiac ortotopic (21%). Este mai frecvent la pacienții care primesc acid aminocaproic în timpul operației.¹⁷⁰ Tamponada cardiacă după chirurgia pe cord deschis apare mai frecvent după chirurgia valvulară (73%) decât după by-pass-ul aorto-coronarian (CABG) (24%) și este legată de utilizarea preoperatorie de anticoagulante.¹⁷¹ De asemenea, după chirurgia cardiacă poate să apară pericardită constrictivă. Administrarea de warfarină la pacienții cu revărsat lichidian pericardic apărut precoce postoperator are un risc foarte crescut, în special la cei la care nu s-a efectuat pericardiocenteză și drenajul colecției.¹⁷² Tratamentul simptomatic este ca în pericardita acută (AINS sau colchicină timp de câteva săptămâni sau luni, chiar și după dispariția revărsatului).¹⁷³ Tratamentul pe termen lung (3-6 luni) cu corticosteroizi orali sau pericardiocenteza și instilarea intrapericardică de triamcinolon (300 mg/m²) sunt opțiunile terapeutice în formele refractare. Reintervenția chirurgicală și pericardiectomia sunt rareori necesare. Prevenția primară a sindromului postpericardiotomie utilizând tratament steroid perioperator pe termen scurt sau colchicină este în curs de investigare.¹⁷⁴

Pericardita post-infarct

Se disting două forme de pericardită post-infarct: o formă “precoce” (pericardita epistenocardiică) și o formă “tardivă” (sindromul Dressler).¹⁷⁵ *Pericardita epistenocardiică*, produsă prin exudație directă, apare în 5-20% din infarctele miocardice transmurale, dar este rareori descoperită clinic. Sindromul Dressler apare la interval de o săptămână-câteva luni de la debutul clinic al infarctului miocardic având simptome și manifestări clinice asemănătoare sindromului postinjurie cardiacă. Nu presupune prezența unui infarct transmural¹⁷⁶ și poate de asemenea să reprezinte o extensie a pericarditei epistenocardiice. Incidența acestuia este de 0,5-5%¹⁷⁷ și este chiar mai scăzută la pacienții trombolizați (<0,5%),¹⁷⁸ dar apare mai frecvent în cazurile de hemoragie pericardică după tratament antitrombotic.^{175, 179} În plus, modificările ECG sunt frecvent acoperite de modificările date de infarctul miocardic. Modificările ECG din stadiul I sunt neobișnuite și sugerează

sindromul “precoce” post-infarct miocardic în timp ce lipsa evoluției sau “revenirea” undelor T anterior inversate este puternic sugestivă pentru pericardita din infarctul miocardic.^{180, 181} Revărsatul pericardic post-infarct > 10 mm se asociază mai frecvent cu hemopericard și două treimi dintre acești pacienți pot să dezvolte tamponadă/ ruptură de perete liber.¹⁸² Tratamentul chirurgical de urgență este salvator. Totuși, dacă intervenția chirurgicală imediată nu este posibilă sau e contraindicată, pericardiocenteza și instilarea intrapericardică de fibrină este o alternativă în tamponada subacută.^{182, 183}

Este necesară spitalizarea pentru urmărirea evoluției, diagnosticul diferențial și adaptarea tratamentului. Ibuprofenul, care crește fluxul coronar, este medicamentul de elecție.¹⁸⁴ Aspirina, în doze de până la 650 mg din 4 în 4 ore timp de 2-5 zile, a fost de asemenea utilizată cu succes. Celelalte antiinflamatoare nesteroidiene prezintă risc de subțiere a zonei de infarct.¹⁸⁵ Terapia cu corticosteroizi se poate utiliza doar în caz de simptome refractare, dar poate întârzia vindecarea infarctului miocardic (nivel de evidență B, clasă de indicație IIa).

Pericardita posttraumatică și hemopericardul din disecția de aortă

Injuria pericardică directă poate fi provocată de leziuni accidentale sau iatrogene.^{9, 186-189} Hemoragia, vasoconstricția și hemotorax-ul care determină hipotensiune severă și șoc pot masca pulsul paradoxal.¹⁸⁹ Trebuie să se efectueze toracotomie și sutură chirurgicală pentru stabilizare hemodinamică.

Tamponada iatrogenă apare cel mai frecvent în cazul *valvuloplastiei* mitrale percutane, în timpul sau după puncția transseptală, în special, atunci când nu este disponibil un laborator de cateterism biplan și când atrial stâng este mic. În timp ce puncția septului interatrial este asimptomatică, penetrarea peretelui liber provoacă durere toracică imediată. Dacă sunt puncționate structuri de înaltă presiune, apare deteriorare rapidă. Totuși, dacă doar peretele atrial este perforat, debutul simptomelor și apariția tamponadei poate întârzia 4-6 ore. Pericardiocenteza de salvare este realizată cu succes în 95-100% din cazuri având mortalitate mai mică de 1%³⁶ (Tabelul 8).

Secționarea arterei coronare și tamponada cardiacă acută sau subacută se poate produce în timpul *intervențiilor coronariene percutane*.^{191, 192} O soluție de tratament al perforației arterei coronare este implantarea de stent acoperit cu membrană.^{196, 197} Perforarea arterei coronare cu un ghid de dilatare nu este rară și poate să determine rareori hemoragie pericardică semnificativă.

În timpul *biopsiei endomiocardice* a ventriculului drept, din cauza rigidității reduse a miocardului, cateterul poate perfora miocardul, în

special atunci când biotom-ul nu a fost deschis înainte de a ajunge la marginea endocardului. Rata perforației a fost raportată a fi între 0,3-5%, determinând tamponadă și colaps circulator în mai puțin de jumătate din cazuri.^{199, 200, 213} Incidența hemopericardului în timpul biopsiei endomiocardice a ventriculului stâng este mai scăzută (0,1-3,3%). Perforațiile cardiace par să se însoțească de bradicardie și hipotensiune cu debut brusc.¹⁹⁹ Complicațiile severe, care determină decesul legat de procedură, au apărut în doar 0,05% într-un studiu mondial pe mai mult de 6000 cazuri²⁰⁰ și la nici unul din cei 2537 din pacienții înregistrați într-un centru experimentat de referință.²¹³

Sondele generatorului de puls care perforază ventriculul drept sau electrozii fixați epicardic pot provoca pericardită cu tamponadă, adeziuni sau constricție. Un prim indiciu poate fi apariția unui bloc de ramură dreaptă în locul blocului de ramură stângă care este indus în mod obișnuit.²⁰⁹⁻²¹²

Traumatismul penetrant toracic reprezintă riscul major al unui accident rutier. Forța de decelerare poate să determine contuzie miocardică cu hemopericard, ruptură cardiacă, ruptură pericardică sau herniere. Trebuie să fie efectuate de urgență ecocardiografie transesofagiană în camera de gardă²⁰² sau tomografie computerizată. Lezarea indirectă a pericardului este mai dificil de detectat. De asemenea, după leziune poate să se producă ruptura pericardului și prolapsul parțial a cordului în mediastin și spațiul pleural.¹⁸⁷

În *disecția de aortă ascendentă*, revărsatul lichidian pericardic poate apărea la 17-45% dintre pacienți și în 48% din autopsii (Tabelul 8).²⁰³ Într-un studiu clinic pe disecția de aortă, tamponada pericardică a fost găsită prin examen CT,²⁰⁴ RMN,²⁰⁵ sau ecocardiografic²⁰⁶ la 17-33% din pacienții cu disecție de tip I și 18-45% în tipul II de disecție și 6% în tipul III de disecție.²⁰⁴ Pericardiocenteza este contraindicată, din cauza riscului de agravare a hemoragiei și extensiei a disecției.^{207, 214} Intervenția chirurgicală trebuie să fie practică imediat după stabilirea diagnosticului prin ecocardiografie și/sau CT/RMN, chiar dacă nu pot fi efectuate coronarografie sau aortografie (nivel de evidență B, indicație de clasă I).

Pericardita neoplazică

Tumorile primare ale pericardului sunt de 40 de ori mai puțin frecvente decât cele metastatice.⁹ Mezoteliomul, cea mai frecventă tumoră primară, este aproape întotdeauna incurabil. Tumorile metastatice ale pericardului au fost decelate în 15-30% din toate autopsiile efectuate la pacienții cu neoplazii și în 4% din autopsiile generale.²¹⁵ Cauzele cele mai frecvente de tumori maligne secundare sunt neoplasmul bronhopulmonar, cancerul mamar, melanomul malign, limfoame și leucemii. Revărsatul pericardic poate fi în

cantitate mică sau mare cu iminență de tamponadă (recurențe frecvente) sau constricție. Poate fi chiar manifestarea inițială a afecțiunii maligne.²¹⁶ Majoritatea pacienților cu revărsat pericardic malign în cantitate mică sunt asimptomatici, mai ales atunci când acumularea lichidului pericardic se produce treptat. Apariția simptomelor – dispnee, tuse, durere toracică, tahicardie, turgescență jugulară se observă atunci când volumul de lichid este mai mare de 500 ml. De asemenea, pot să apară ortopnee, fatigabilitate, disfagie, sincopă, palpitații, frecătură pericardică, sughiț, diminuarea zgomotelor cardiace, revărsat pleural, hepatomegalie, oligurie și edeme.⁹ Pulsul paradoxal, hipotensiunea, șocul cardiogenic și mișcarea paradoxală a pulsului venos jugular sunt semne importante de tamponadă cardiacă.

Diagnosticul se bazează pe confirmarea prezenței infiltratului malign la nivelul sacului pericardic. Pe lângă aceasta, la aproximativ două treimi dintre pacienții cu neoplasm documentat, revărsatul pericardic este produs de cauze nonmaligne, de ex. pericardită secundară iradierii sau infecțiilor oportuniste.^{87, 88} Radiografia toracică, ex. CT și RMN pot evidenția lărgire mediastinală, mase hilare și revărsat pleural.⁹ Analiza lichidului pericardic, biopsia pericardică și epicardică sunt esențiale pentru confirmarea pericarditei neoplazice (nivel de evidență B, indicație de clasă I) (Focus box 3-5).

Pericardiocenteza are indicație de clasă I în tratamentul tamponadei cardiace. Următoarele etape sunt recomandate în caz de revărsat pericardic fără tamponadă la care se suspectează origine neoplazică: (1) terapia de bază este reprezentată de tratament sistemic antineoplazic putând să prevină recurențele în până la 67% din cazuri²¹⁶ (nivel de evidență B, indicație de clasă I); (2) pericardiocenteza pentru ameliorarea simptomelor și stabilirea diagnosticului (nivel de evidență B, indicație de clasă IIa); (3) instilarea intrapericardică de agenți citostatici/ sclerozanți (nivel de evidență B, indicație de clasă IIa). Drenajul pericardic este recomandat, atunci când este tehnic posibil, la toți pacienții cu revărsate pericardice mari din cauza ratei crescute de recurență (40-70%) (nivel de evidență B, indicație de clasă I).²¹⁷⁻²²³ Prevenirea recurențelor, poate fi realizată prin instilarea intrapericardică de agenți sclerozanți, citotoxici sau imunomodulatori. Tratamentul intrapericardic în funcție de tipul de tumoră a indicat faptul că administrarea de cisplatin este mai eficientă în cazul tumorilor secundare cancerului bronhopulmonar și instilarea intrapericardică de thiotepa este mai eficientă în metastazele din cancerul mamar.²²⁴⁻²²⁶ Nici un pacient nu a prezentat semne de pericardită constrictivă (pentru ambii agenți nivel de evidență B, indicație de clasă IIa). De asemenea, tetraciclina ca agent sclerozant controlează revărsatul pericardic malign în aproximativ 85% din cazuri, dar efectele adverse și complicațiile sunt destul de frecvente: febră (19%), durere toracică (20%) și aritmii atriale

(10%) (nivel de evidență B, indicație de clasă IIb).^{216, 222, 223} Deși scleroterapia clasică după instilare intrapericardică de tetraciclină, doxiciclină, minociclină și bleomicină reprezintă o procedură eficientă, pericardita constrictivă secundară fibrozei rămâne o problemă gravă la supraviețuitorii pe termen lung.²²³ Deși administrarea intrapericardică de radionuclizi a avut rezultate foarte bune, nu este în totalitate acceptată din cauza problemei logistice legată de radioactivitatea acestora²²⁷ (nivel de evidență B, indicație de clasă IIa). Radioterapia este foarte eficientă (93%) în controlarea revărsatului pericardic malign (nivel de evidență B, indicație de clasă IIa) la pacienții cu tumori radiosensibile cum sunt limfoamele și leucemiile. Totuși, radioterapia la nivelul cordului poate produce, de asemenea, miocardită și pericardită.²¹⁶ Pericardiectomia subxifoidiană este indicată atunci când pericardiocenteza nu poate să fie efectuată (nivel de evidență B, indicație de clasă IIb).²²⁸ Procedura poate fi efectuată cu anestezie locală, dar pot să apară complicații cum sunt ruptura miocardică, pneumotorax-ul și decesul.^{216, 229-233} Pleuropericardiectomia permite drenajul revărsatului pericardic malign în spațiul pleural (nivel de evidență C, indicație de clasă IIb). Se asociază cu rată mai mare de complicații și nu prezintă avantaje comparativ cu pericardiocenteza și pericardiectomia subxifoidiană. Pericardiectomia este rareori indicată, în special în caz de pericardită constrictivă sau complicații la procedurile anterioare.²¹⁶

Pericardiectomia percutană cu balon creează o comunicare directă pleuro-pericardică, care permite drenajul fluidului în spațiul pleural (nivel de evidență B, indicație de clasă IIa). Aceasta pare să fie eficientă (90-97%) și sigură^{38, 224} în revărsatele maligne mari și tamponada recurentă, dar prezintă risc de diseminare a celulelor neoplazice.

Forme rare de pericardită

Pericardita fungică

Pericardita fungică apare în principal la pacienții imunodeprimați sau în timpul endemiilor cu infecții fungice.²³⁵ Tabloul clinic cuprinde toate tipurile de afectare pericardică, inclusiv miocardită fungică.³ Pericardita fungică este determinată în principal de fungi care au caracter endemic (Histoplasma, Coccidioides) sau non-endemic – oportuniști (Candida, Aspergillus, Blastomyces) și semifunghi (Nocardia, Actinomyces).²³⁶⁻

²³⁸ Diagnosticul se stabilește prin colorația și cultura lichidului sau țesutului pericardic. Dozarea anticorpilor antifungici din ser sunt de asemenea utili în stabilirea diagnosticului infecției fungice.³ Tratamentul antifungic cu fluconazol, ketoconazol, itraconazol, amfotericina B, amfotericina B lipozomală sau complexul lipidic amfotericină B este indicat la pacienții cu pericardită fungică documentată (nivel de evidență B, indicație de clasă I). La tratamentul cu medicamente antifungice se pot adăuga corticosteroizi și AINS (nivel de evidență C, indicație de clasă IIa). Pacienții la care apare pericardită în contextul histoplasmozei nu necesită terapie antifungică, dar răspund la tratament cu antiinflamatorii nesteroidiene administrat timp de 2-12 săptămâni. Sulfonamidele reprezintă medicamentul de elecție în nocardioză. În actinomicoză trebuie administrată o combinație de trei antibiotice care include penicilina (nivel de evidență C, indicație de clasă I). Pericardiocenteza sau tratamentul chirurgical sunt indicate în caz de instabilitate hemodinamică. Pericardiectomia este indicată în pericardita constrictivă fungică (nivel de evidență C, indicație de clasă I).

Focus box 5 Analiza țesutului epicardic/ pericardic

Histologia biopsiilor epicardice/pericardice poate stabili diagnosticul la pacienții cu pericardită neoplazică și tuberculoză.^{19,89,91} Diagnosticul pericarditei virale poate fi stabilit prin tehnici PCR care au sensibilitate și specificitate mai mare comparativ cu izolarea virusului din lichid și țesut.^{93,94-97} Imunohistochimia, în special reacția de fixare a IgG, IgM și IgA și complementului contribuie semnificativ la valoarea diagnostică a biopsiei epicardice.² Specificitatea reacției de fixare a imunoglobulinelor este de 100% în pericardita autoimună. Reacția de fixare a complementului apare în principal la pacienții cu formă autoimună și rareori la pacienții cu pericardită neoplazică.¹⁰

Mezoteliomul malign poate fi diferențiat de adenocarcinomul pulmonar prin colorație imunohistochimică pentru ACE, apoproteina surfactantului, antigenele Lewis a și Tn.⁹⁸ Majoritatea (78%) mezoteliomelor maligne exprimă keratină, iar ACE și apoproteina surfactantului nu au fost detectate în nici un tip de mezoteliom. Pe de altă parte, adenocarcinoamele pulmonare nu exprimă doar keratină (100%), ci și ACE (62%) și apoproteina surfactantului (62%). Exprimarea antigenului de grup sanguin Lewis a și antigenului Tn a fost detectată în 76% și 62% din adenocarcinoamele pulmonare, în timp ce doar în cazul unui mezoteliom a fost detectat antigenul Lewis a.

Tabelul 9 Pericardita indusă de medicamente și substanțe toxice

A. Lupusul eritematos indus medicamentos		
Procainamidă	Metildopa	Izoniazidă
Tocainidă	Mesalazină	Hidantoină
Hidralazină	Rezerpină	
B. Reacție de hipersensibilitate		
Penicilină	Triptofan	Cromolin de sodiu
C. Reacție idiosincrazică sau hipersensibilitate		
Metisergidă	Amiodaronă	Ciclofosfamidă
Minoxidil	Streptokinază	Ciclosporină
Practolol	Acid p-aminosalicilic	Mesalazină
Bromocriptină	Tiazide	5-fluorouracil
Psicofuranină	Streptomicină	Vaccinuri (variolă, malarie)
Inhalarea de polimeri din gaze	Tiouracili	GM-CSF
Cytarabin	Sulfamide	
Fenilbutazonă		
D. Derivați de antraciline		
Doxorubicin	Daunorubicin	
E. Boala serului		
Antiser străin (de ex. antitetanos)	Produse din sânge	
F. Veninuri		
Înțepătură de scorpion		
G. Reacții la substanțe străine (aplicate direct la nivelul pericardului)		
Talc (silicat de Mg)	Tetracilină/alți agenți sclerozanți	Fier în β -talasemie
Siliciu	Azbest	
H. Hemoragie pericardică secundară/ hemopericard		
Anticoagulante	Agenți trombolitici	
I. Febra la polimerii din gaze – inhalare de gaze degajate din arderea politetrafluoretilenei (Teflon)		

Pericardita postiradiere

Probabilitatea de apariție a pericarditei pindusă de iradiere este influențată de sursa aplicată, doza de radiații, durata și secvențialitatea terapiei, volumul expus radiației, forma câmpului manta terapeutic și vârsta pacientului.²³⁹ Pericardita post-iradiere poate să apară în timpul terapiei sau după luni-ani – cu o latență de până la 15-20 ani. Revărsatul pericardic poate să fie seros sau hemoragic, ulterior poate să prezinte aderențe fibrinoase și să fie constrictiv, iar în mod tipic nu prezintă calcificări tisulare. Simptomele pot să fie mascate de boala de bază sau de chimioterapia administrată. Examenle imagistice se încep cu ecocardiografie, urmată de CT sau RMN cardiac dacă este necesar. Pericardita fără tamponadă poate să fie tratată conservator sau se poate efectua pericardiocenteză în scop diagnostic sau dacă apare instabilitate hemodinamică/ tamponadă. Pericardita constrictivă poate să apară la până la 20% din pacienți, necesitând pericardiectomie. Mortalitatea operatorie este crescută (21%) și supraviețuirea postoperatorie la cinci ani este foarte scăzută (1%) în principal din cauza fibrozei miocardice.

Chilopericardul

Chilopericardul reprezintă o comunicare între sacul pericardic și ductul toracic, care rezultă în urma unui traumatism, a unei malformații congenitale sau ca o

complicație a chirurgiei pe cord deschis,²⁴¹ limfangioamelor mediastinale, hamartoamelor limfangiomatoase, limfangiectaziei și obstrucției sau malformației ductului toracic.²⁴² Infecția, tamponada sau constricția pot agrava prognosticul.²⁴³ Lichidul pericardic este steril, inodor și opalescent cu aspect alb-lăptos, iar microscopic se decelează picături mici de grăsime. Natura chiliformă a lichidului este confirmată de pH-ul alcalin al acestuia, greutatea specifică între 1010 și 1021,^{244, 245} colorația Sudan III pentru grăsimi, concentrații crescute de trigliceride (5-50 g/l) și proteine (22-60 g/l). Tomografia computerizată cu substanță de contrast,²⁴⁶ cu sau fără limfografie poate identifica localizarea ductului toracic și conexiunile limfatice ale acestuia cu pericardul.²⁴⁷ Tratamentul depinde de etiologia și de cantitatea de lichid chilos acumulată.²⁴⁸ Chilopericardul apărut după o intervenție chirurgicală toracică sau cardiacă și fără semne de tamponadă se tratează preferabil prin pericardiocenteză și dietă (trigliceride cu lanț mediu de atomi de carbon).^{249,250} Dacă nu poate fi oprită acumularea de lichid chilos, se impune tratamentul chirurgical (nivel de evidență B, indicație de clasă I). Dacă eșuează tratamentul conservator și pericardiocenteza, șuntul pericardio-peritoneal printr-o fereastră pericardică reprezintă o opțiune satisfăcătoare.^{251,252} În mod alternativ, atunci când traiectul ductului toracic a fost identificat cu

precizie, ligatura și rezecția acestuia chiar deasupra diafragmului este tratamentul cel mai eficient.²⁵³ În chilopericardul secundar, de ex. tumoră mediastinală, trebuie tratată boala de bază.

Pericardita indusă de medicamente și toxice

Reacția pericardică la medicamente este rară. Totuși, câteva medicamente și substanțe toxice pot induce pericardită, tamponadă, aderențe, fibroză sau constricție (Tabelul 9).^{9,254} Mecanismele includ reacția din lupusul indus medicamentos, idiosincrazia, “boala serului”, reacția față de substanțe străine și imunopatogeneza. Tratatamentul se bazează pe întreruperea agentului etiologic și pe terapie simptomatică.

Revărsatul pericardic din afecțiunile tiroidei

Revărsatul pericardic apare la 5-30% din pacienții cu hipotiroidism.⁹ Lichidul se acumulează lent și tamponada apare rareori. În anumite cazuri poate să apară pericardită cu colesterol. Diagnosticul de hipotiroidism se bazează pe nivelurile serie ale tiroxinei și ale hormonului stimulator tiroidian (TSH). Pot fi prezente bradicardie, microvoltaj QRS și inversare sau aplatizare de undă T pe ECG, cardiomegalie la examenul radiologic și revărsat pericardic la examinarea ecocardiografică, precum și istoric de disfuncție tiroidiană secundară iradierii,²⁵⁰ miopatie, ascită, revărsat lichidian pleural și edem uveal.²⁵⁵⁻²⁵⁹ Terapia cu

hormoni tiroidieni reduce revărsatul pericardic (nivel de evidență B, indicație de clasă I).

Revărsatul pericardic în sarcină

Nu există evidențe că sarcina modifică susceptibilitatea pentru afecțiunile pericardului. Totuși, multe femei însărcinate prezintă hidropericard în cantitate mică-medie fără expresie clinică începând cu al treilea trimestru. Compresia cardiacă este rară. Modificările ECG ale pericarditei acute din sarcină trebuie să fie diferențiate de subdenivelările ușoare de segment ST și modificările unde T observate în mod normal în sarcină (Tabelul 10).²⁶⁰⁻²⁷⁵ Constricția ocultă devine manifestă în sarcină din cauza creșterii volumului sanguin.²⁶¹ Majoritatea afecțiunilor pericardice sunt tratate ca cele din afara sarcinii. Este necesară precauție în cazul dozelor mari de aspirină care pot determina închiderea prematură a ductului arterial și al colchicinei care este contraindicată în sarcină. Pericardiotomia și pericardiectomia pot fi efectuate în siguranță dacă este necesar și nu prezintă risc pentru sarcinile următoare.^{262,263} Lichidul pericardic fetal poate fi detectat prin ecocardiografie după 20 săptămâni de sarcină și are în mod normal o grosime mai mică sau egală cu 2 mm. Prezența unei cantități mai mari de lichid trebuie să ridice suspiciunea unui hidrops fetal, incompatibilitate de Rh, hipoalbuminemie și reacție imună sau transmitere maternă de micoplasma sau de alte infecții, și neoplazie.²⁶⁴

Tabelul 10 Abordarea diagnostică a pericarditei din sarcină²⁶⁰⁻²⁷⁵

Procedură	Indicații	Interpretarea în timpul sarcinii
Puls paradoxal	Diagnosticul tamponadei cardiace	Poate fi de asemenea prezent în ultima parte a sarcinii în absența revărsatului pericardic Pericardita constrictivă cronică (~50%) Astm bronșic/emfizem Embolism pulmonar Obezitate extremă Șoc hipovolemic
Electrocardiogramă	Pericardită acută Miopericardită	Modificările ECG din pericardita acută ⁹ trebuie să fie diferențiate de modificările normale din sarcină Deviație axială QRS stângă sau dreaptă ²⁶⁸ Subdenivelare segment ST și modificări ale unde T q și undă P inversată în DIII care variază cu respirația, amplitudine mai mare a unde R în V2 Tahicardie sinusală, extrasistole atriale și/sau ventriculare ²⁷⁰

Radiografie toracică ^a	Suspectarea tamponadei cardiace sau hemopericard în disecția aortică, dacă nu este disponibilă ecocardiografia Traumatism toracic	Cordul poate să pară mărit (orizontalizare) O creștere a marcării plămânilor poate simula redistribuție vasculară (insuficiență VS în perimiocardită) Revărsat pericardic în cantitate mică se găsește frecvent precoce postpartum ²⁷¹ , având rezoluție spontană în 1-2 săptămâni după naștere
Ecocardiografie	Suspectarea tuberculozei/ neoplaziei Revărsat pericardic/ tamponadă Hemopericard în disecția de aortă	Dilatarea cavităților drepte (poziție lateral stângă) ²⁷² Dimensiunile sistolice VS nemodificate sau ușor crescute
Imagine prin rezonanță magnetică ^b	Hemopericard în disecția de aortă ²⁷³	
Cateterizare Swan-Ganz	Confirmarea tamponadei cardiace sau a constricției ²⁷⁴	
Cateterizare cardiacă ^c	Pericardită constrictivă ²⁷⁴	Se preferă abordul brahial (pentru a minimaliza iradierea)
Pericardiocenteză	Hemopericard în disecția de aortă Doar în tamponadă sau pericardiocenteză diagnostică la pacienții aflați în stare critică	Protecție corespunzătoare (expunere minimă) Sub ghidaj ecocardiografic pentru a evita expunerea fătului la radiații ori de câte ori este posibil
Pericardioscopie și biopsie epicardică/ pericardică	Doar dacă are indicații vitale ^{10,19}	Expunerea fătului la radiații este similară cu cea din timpul cateterismului cardiac

^a Iradierea estimată la nivelul uterului este joasă (0,2-43,0 mrad)²⁶⁷, dar este mai bine să fie evitată în sarcină.

^b Siguranța nu este stabilită în totalitate.²⁷⁴

^c Doze mari de radiații (~500 mrad asupra fătului, chiar în condițiile unui scut de protecție corespunzător) (488).

^d Dacă apare decompensare cardiacă în timpul sarcinii, la paciențele cu pericardită constrictivă, în special dacă se ia în considerare tratamentul chirurgical, este necesar cateterism cardiac pentru: (1) confirmarea diagnosticului și (2) excluderea asocierii bolii coronariene la paciențele cu multipli factori de risc și cu vârsta >35 ani

Mulțumiri

Membrii Echipei de Lucru au plăcerea de a mulțumi Prof. Dr. Annalisa Angelini (Padua, Italia), Președintele Grupului de Lucru de Dezvoltare a Anatomiei și a Histopatologiei și Dr. Steffen Lamparter (Marburg, Germania) pentru contribuția acestora la realizarea secțiunii din Ghid referitoare la histopatologia pericardului și analizarea lichidului pericardic. De asemenea apreciem foarte mult asistența tehnică amabilă a D-nei Veronica Dean (European Heart House).

Mulțumiri speciale Prof. Dr. Eloisa Arbustini pentru contribuția importantă la realizarea rezumatelor acestor ghiduri.

Bibliografie

1. Maisch B, Ristic AD. The classification of pericardial disease in the age of modern medicine. *Curr Cardiol Rep* 2002;4(1):13-21.
2. Maisch B, Ristic AD, Pankuweit S. Intrapericardial treatment of autoreactive pericardial effusion with triamcinolone: the way to avoid side effects of systemic corticosteroid therapy. *Eur Heart J* 2002;23: 1503-8.
3. Spodick DH. Infectious pericarditis. In: Spodick DH, editor. *The Pericardium: A Comprehensive Textbook*. New York: Marcel Dekker; 1997. p. 260-90.
4. Cottrill CM, Tamaren J, Hall B. Sternal defects associated with congenital pericardial and cardiac defects. *Cardiol Young* 1998;8(1):100-4.

5. Meunier JP, Lopez S, Teboul J et al. Total pericardial defect: risk factor for traumatic aortic type A dissection. *Ann Thorac Surg* 2002;74(1): 266.
6. Connolly HM, Click RL, Schattenberg TT et al. Congenital absence of the pericardium: echocardiography as a diagnostic tool. *J Am Soc Echocardiogr* 1995;8:87-92.
7. Gassner I, Judmaier W, Fink C et al. Diagnosis of congenital pericardial defects, including a pathognomonic sign for dangerous apical ventricular herniation, on magnetic resonance imaging. *Br Heart J* 1995; 74:60-6.
8. Loebe M, Meskhishvili V, Weng Y et al. Use of polytetrafluoroethylene surgical membrane as a pericardial substitute in the correction of congenital heart defects. *Texas Heart Inst J* 1993; 20(3):213-7.
9. Spodick DH. Pericardial diseases. In: Braunwald E, Zippes DP, Libby P, editors. *Heart Disease*. 6th ed. Philadelphia, London, Toronto, Montreal, Sydney, Tokyo,: W.B. Saunders; 2001. p. 1823-76.
10. Maisch B, Bethge C, Drude L, Hufnagel G, Herzum M, Schönian U. Pericardioscopy and epicardial biopsy: new diagnostic tools in pericardial and perimyocardial diseases. *Eur Heart J* 1994; 15(Suppl C):6-73.
11. Spodick DH. Auscultatory phenomena in pericardial disease. In: Spodick DH, editor. *The Pericardium: A Comprehensive Textbook*. New York: Marcel Dekker; 1997.p.27-39.
12. Levine MJ, Lorell BH, Diver DJ et al. Implications of echocardiographically assisted diagnosis of pericardial tamponade in contemporary medical patients: detection before hemodynamic embarrassment. *J Am Coll Cardiol* 1991 ; 17:59-65.
13. Chuttani K, Pandian NG, Mohanty PK et al. Left ventricular diastolic collapse: an echocardiographic sign of regional cardiac tamponade. *Circulation* 1991;83:1999-2006.
14. Meyers DG, Meyers RE, Prendergast TW. The usefulness of diagnostic tests on pericardial fluid. *Chest* 1997; 111 (5):1213-21.
15. Eisenberg MJ, Dunn MM, Kanth N et al. Diagnostic value of chest radiography for pericardial effusion. *J Am Coll Cardiol* 1993;22:588-93.
16. Tsang TS, Enriquez-Sarano M, Freeman WK et al. Consecutive 1127 therapeutic echocardiographically guided pericardiocenteses: clinical profile, practice patterns, and outcomes spanning 21 years. *Mayo Clin Proc* 2002;77(5):429-36.
17. Chiles C, Woodard PK, Gutierrez ER et al. Metastatic involvement of the heart and pericardium: CT and MR imaging. *Radiographics* 2001;21 (2):439-49.
18. Nogue O, Millaire A, Porte H et al. Pericardioscopy in the etiologic diagnosis of pericardial effusion in 141 consecutive patients. *Circulation* 1996;94(7):1635-41.
19. Seferovic PM, Ristic AD, Maksimovic R et al. Diagnostic value of pericardial biopsy: improvement with extensive sampling enabled by pericardioscopy. *Circulation* 2003; 107:978-83.
20. Bonnefoy E, Godon P, Kirkorian G, Fatemi M, Chevalier P, Touboul P. Serum cardiac troponin I and ST-segment elevation in patients with acute pericarditis. *Eur Heart J* 2000;21 (10):832-6.
21. Brandt RR, Filzmaier K, Hanrath P. Circulating cardiac troponin I in acute pericarditis. *Am J Cardiol* 2001;87(11):1326-8.
22. Bruch C, Schmermund A, Dages N et al. Changes in QRS voltage in cardiac tamponade and pericardial effusion: reversibility after pericardiocentesis and after anti-inflammatory drug treatment. *J Am Coll Cardiol* 2001;38(1):219-26.
23. Rienmuller R, Gurgan M, Erdmann E et al. CT and MR evaluation of pericardial constriction: a new diagnostic and therapeutic concept. *J Thorac Imaging* 1993;8(2):108-21.
24. Rienmuller R, Tiling R. MR and CT for detection of cardiac tumors. *Thorac Cardiovasc Surg* 1990;38(Suppl 2):168-72.
25. Adler Y, Finkelstein Y, Guindo J et al. Colchicine treatment for recurrent pericarditis: a decade of experience. *Circulation* 1998;97:2183-5.
26. Zayas R, Anguita M, Torres F et al. Incidence of specific etiology and role of methods for specific etiologic diagnosis of primary acute pericarditis. *Am J Cardiol* 1995;75:378-82.
27. Chong HH, Plotnick GD. Pericardial effusion and tamponade: evaluation, imaging modalities, and management. *Compr Ther* 1995;21:378-85.
28. Isselbacher EM, Cigarroa JE, Eagle KA. Cardiac tamponade complicating proximal aortic dissection: is pericardiocentesis harmful? *Circulation* 1994;90:2375-9.
29. Sagrista-Sauleda J, Angel J, Permanyer-Miralda G et al. Long-term follow-up of idiopathic chronic pericardial effusion. *N Engl J Med* 1999;341 (27):2054-9.
30. Tweddell JS, Zimmerman AN, Stone CM et al. Pericardiocentesis guided by a pulse generator. *J Am Coll Cardiol* 1989; 14(4):1074-83.
31. Armstrong WF, Feigenbaum H, Dillon JC. Acute right ventricular dilation and echocardiographic volume overload following pericardiocentesis for relief of cardiac tamponade. *Am Heart J* 1984; 107:1266-70.
32. Tsang TS, Barnes ME, Gersh BJ et al. Outcomes of clinically significant idiopathic pericardial effusion requiring intervention. *Am J Cardiol* 2002;91 (6):704-7.
33. Seferovic PM, Ristic AD, Maksimovic R, et al. Therapeutic pericardiocentesis: up-to-date review of indications, efficacy, and risks. In: Seferovic PM, Spodick DH, Maisch B, editors, *Maksimovic R, Ristic AD, assoc. editors. Pericardiology: contemporary answers to continuing challenges*. Belgrade: Science; 2000, p. 417-426.
34. Maisch B, Ristic AD. Tangential approach to small pericardial effusions under fluoroscopic guidance in the lateral view: the halo phenomenon. *Circulation* 2001; 103(Suppl A):II-730 [abstract].
35. Tsang TS, Barnes ME, Hayes SN et al. Clinical and echocardiographic characteristics of significant pericardial effusions following cardiothoracic surgery and outcomes of echo-guided pericardiocentesis for

management: Mayo Clinic experience, 1979-1998. *Chest* 1999; 116(2):322-31.

36. Tsang TS, Freeman WK, Barnes ME et al. Rescue echocardiographically guided pericardiocentesis for cardiac perforation complicating catheter-based procedures. The Mayo Clinic experience. *J Am Coll Cardiol* 1998;32(5):1345-50.

37. Duvernoy O, Borowiec J, Helmius G et al. Complications of percutaneous pericardiocentesis under fluoroscopic guidance. *Acta Radiol* 1992;33(4):309-13.

38. Ziskind AA, Pearce AC, Lemmon CC et al. Percutaneous balloon pericardiotomy for the treatment of cardiac tamponade and large pericardial effusions: description of technique and report of the first 50 cases. *J Am Coll Cardiol* 1993;21(1):1-5.

39. De Line JM, Cable DG. Clustering of recurrent pericarditis with effusion and constriction in a family. *Mayo Clin Proc* 2002;77(1):39-43.

40. Erdol C, Erdol H, Celik S et al. Idiopathic chronic pericarditis associated with ocular hypertension: probably an unknown combination. *Int J Cardiol* 2003;87(2-3):293-5.

41. Guindo J, Rodriguez de la Serna A, Ramie J et al. Recurrent pericarditis - relief with colchicine. *Circulation* 1990;82:1117-20.

42. Millaire A, de Groote P, De Coulx E, Goullard L, Ducloux G. Treatment of recurrent pericarditis with colchicine. *Eur Heart J* 1994; 15:120-4.

43. Brucato A, Cimaz R, Balla E. Prevention of recurrences of corticosteroid-dependent idiopathic pericarditis by colchicine in an adolescent patient. *Pediatr Cardiol* 2000;21:395-7.

44. Asplen CH, Levine HD. Azathioprine therapy of steroid-responsive pericarditis. *Am Heart J* 1970;80:109-11.

45. Miller JI, Mansour KA, Hatcher CR. Pericardiectomy: current indication, concept, and results in a university center. *Ann Thorac Surg* 1981;84:40-5.

46. Hatcher Jr CR, Logue RB, Logan Jr WD et al. Pericardiectomy for recurrent pericarditis. *J Thorac Cardiovasc Surg* 1971;62(3):371-8.

47. Merce J, Sagrista-Sauleda J, Permanyer-Miralda G et al. Should pericardial drainage be performed routinely in patients who have a large pericardial effusion without tamponade? *Am J Med* 1998; 105:106-9.

48. Soler-Soler J. Massive chronic pericardial effusion. In: Soler-Soler J, Permanyer-Miralda G, Sagrista-Sauleda J, editors. Pericardial diseases - old dilemmas and new insights. The Netherlands: Kluwer;1990. p. 153-65.

49. Sagrista-Sauleda J, Merce J, Permanyer-Miralda G et al. Clinical clues to the causes of large pericardial effusions. *Am J Med* 2000; 109(1):95-101.

50. Horowitz MS, Schultz CS, Stinson EB et al. Sensitivity and specificity of echocardiographic diagnosis of pericardial effusion. *Circulation* 1974;50:239-47.

51. Heinsimer JA, Collins GJ, Burkman MH et al. Supine cross-table lateral chest roentgenogram for the detection of pericardial effusion. *JAMA* 1987;257(23):3266-8.

52. Carsky EW, Mauceri RA, Azimi F. The epicardial fat pad sign: analysis of frontal and lateral chest radiographs in patients with pericardial effusion. *Radiology* 1980; 137(2):303-8.

53. D'Cruz IA, Cohen HC, Prabhu R et al. Diagnosis of cardiac tamponade by echocardiography. Changes in mitral valve motion and ventricular dimensions, with special reference to paradoxical pulse. *Circulation* 1975;52:460-5.

54. Martin RP, Bowdan R, Filly K et al. Intrapericardial abnormalities in patients with pericardial effusion: findings by two-dimensional echocardiography. *Circulation* 1980;61:568-72.

55. Come P, Riley M, Fortuin N. Echocardiographic mimicry of pericardial effusions. *Am J Cardiol* 1981;47:365-70.

56. Almeda FQ, Adler S, Rosenson RS. Metastatic tumor infiltration of the pericardium masquerading as pericardial tamponade. *Am J Med* 2001; 111 (6):504-5.

57. Kronzon I, Cohen ML, Wines HE. Cardiac tamponade by loculated pericardial hematoma: limitations of M-mode echocardiography. *J Am Coll Cardiol* 1983;3:913-5.

58. Berge K, Lanier W, Reeder G. Occult cardiac tamponade detected by transesophageal echocardiography. *Mayo Clin Proc* 1991;67:667-70.

59. Ling LH, Oh JK, Tei C, Click RL, Breen Jf, Seward JB, Tajik AJ. Pericardial thickness measured with transesophageal echocardiography: feasibility and potential clinical usefulness. *J Am Coll Cardiol* 1997;29(6):1317-23.

60. Mulvagh SL, Rokey R, Vick GW et al. Usefulness of nuclear magnetic resonance imaging for evaluation of pericardial effusions, and comparison with two-dimensional echocardiography. *Am J Cardiol* 1989;64:1001-9.

61. Soler-Soler J, Sagrista-Sauleda J, Permanyer-Miralda G. Management of pericardial effusion. *Heart* 2001;86:235-40.

62. Reydel B, Spodick DH. Frequency and significance of chamber collapses during cardiac tamponade. *Am Heart J* 1990; 119:1160-3.

63. Kochar GS, Jacobs LE, Kotler MN. Right atrial compression in postoperative cardiac patients: detection by transesophageal echocardiography. *J Am Coll Cardiol* 1990; 16:511-6.

64. Torelli J, Marwick TH, Salcedo EE. Left atrial tamponade: diagnosis by transesophageal echocardiography. *J Am Soc Echocardiogr* 1991;4:413-4.

65. Fresman B, Schwinger ME, Charney R et al. Isolated collapse of left-sided heart chambers in cardiac tamponade. Demonstration by two-dimensional echocardiography. *Am Heart J* 1991;121:613-6.

66. Di Segni E, Feinberg MS, Sheinowitz M et al. LV pseudohypertrophy in cardiac tamponade: an echocardiographic study in canine model. *J Am Coll Cardiol* 1993;21:1286-94.
67. Feignebaum H, Zaky A, Grabham L. Cardiac motion in patients with pericardial effusion: a study using ultrasound cardiography. *Circulation* 1966; 34:611-9.
68. Bansal RC, Chandrasekaram K. Role of echocardiography in Doppler techniques in evaluation of pericardial effusion. *Echocardiography* 1989;6:313-6.
69. Saxena RK, D'Crus IA, Zitaker M. Color flow Doppler observations on mitral valve flow in tamponade. *Echocardiography* 1991;8:517-21.
70. Singh S, Wann LS, Schuchard GH et al. Right ventricular and right atrial collapse in patients with cardiac tamponade—a combined echocardiographic and hemodynamic study. *Circulation* 1984; 70:966.
71. Shabetai R. Pulsus paradoxus: definition, mechanisms, and clinical association. In: Seferovic PM, Spodick DH, Maisch B, editors, Maksimovic R, Ristic AD, assoc. editors. *Pericardiology: contemporary answers to continuing challenges*. Belgrade: Science; 2000, p. 53-61.
72. Klopfenstein HS, Schuchard GH, Wann LS et al. The relative merits of pulsus paradoxus and right ventricular diastolic collapse in the early detection of cardiac tamponade: an experimental echocardiographic study. *Circulation* 1985;71:829-33.
73. Permanyer-Miralda G, Sagrista-Sauleda J, Soler-Soler J. Primary acute pericardial disease: a prospective series of 131 consecutive patients. *Am J Cardiol* 1985;56:623-30.
74. Garcia LW, Ducatman BS, Wang HH. The value of multiple fluid specimens in the cytological diagnosis of malignancy. *Mod Pathol* 1994;7(6):665-8.
75. Burgess LJ, Reuter H, Carstens ME, Taljaard JJ, Doubell AF. The use of adenosine deaminase and interferon- γ as diagnostic tools for tuberculous pericarditis. *Chest* 2002; 122(3):900-5.
76. Seo T, Ikeda Y, Onaka H et al. Usefulness of serum CA125 measurement for monitoring pericardial effusion. *Jpn Circ J* 1993;57(6):489-94.
77. Fijalkowska A, Szturmowicz M, Tomkowski W et al. The value of measuring adenosine deaminase activity in pericardial effusion fluid for diagnosing the etiology of pericardial effusion. *Pneumonol Alergol Pol* 1996;64(Suppl 2):174-9.
78. Koh KK, Kim EJ, Cho CH et al. Adenosine deaminase and carcinoembryonic antigen in pericardial effusion diagnosis, especially in suspected tuberculous pericarditis. *Circulation* 1994;89(6):2728-35.
79. Komsuoglu B, Goldeli O, Kulan K, Komsuoglu SS. The diagnostic and prognostic value of adenosine deaminase in tuberculous pericarditis. *Eur Heart J* 1995; 16:1126-30.
80. Aggeli C, Pitsavos C, Brili S et al. Relevance of adenosine deaminase and lysozyme measurements in the diagnosis of tuberculous pericarditis. *Cardiology* 2000;94(2):81-5.
81. Dogan R, Demircin M, Sarigul A, Ciliv G, Bozer AY. Diagnostic value of adenosine deaminase activity in pericardial fluids. *J Cardiovasc Surg (Torino)* 1999;40(4):501-4.
82. Burgess LJ, Reuter H, Taljaard JJ, Doubell AF. Role of biochemical tests in the diagnosis of large pericardial effusions. *Chest* 2002; 121 (2):495-9.
83. Lee JH, Lee CW, Lee SG et al. Comparison of polymerase chain reaction with adenosine deaminase activity in pericardial fluid for the diagnosis of tuberculous pericarditis. *Am J Med* 2002; 113(6):519-21.
84. Burgess LJ, Reuter H, Carstens ME et al. The use of adenosine deaminase and interferon- γ as diagnostic tools for tuberculous pericarditis. *Chest* 2002; 122(3):900-5.
85. Chen CJ, Chang SC, Tseng HH. Assessment of immunocytochemical and histochemical stainings in the distinction between reactive mesothelial cells and adenocarcinoma cells in body effusions. *Chung Huo Hsueh Tsa Chih Taipei* 1994;54(3):149-55.
86. Pankuweit S, Wadlich A, Meyer E et al. Cytokine activation in pericardial fluids in different forms of pericarditis. *Herz* 2000;25(8): 748-54.
87. Millaire A, Wurtz A, de Groote P et al. Malignant pericardial effusions: usefulness of pericardioscopy. *Am Heart J* 1992; 124(4): 1030-4.
88. Porte HL, Janecki-Delebecq TJ, Finzi L et al. Pericardioscopy for primary management of pericardial effusion in cancer patients. *Eur J Cardiothorac Surg* 1999; 16(3):287-91.
89. Maisch B, Ristic AD, Pankuweit S, Neubauer A, Moll R. Neoplastic pericardial effusion: efficacy and safety of intrapericardial treatment with cisplatin. *Eur Heart J* 2002;23:1625-31.
90. Fujioka S, Koide H, Kitaura Y et al. Molecular detection and differentiation of enteroviruses in endomyocardial biopsies and pericardial effusions from dilated cardiomyopathy and myocarditis. *Am Heart J* 1996; 131 (4):760-5.
91. Cegielski JP, Devlin BH, Morris AJ et al. Comparison of PCR, culture, and histopathology for diagnosis of tuberculous pericarditis. *J Clin Microbiol* 1997; 35(11):315-7.
92. Pankuweit S, Portig I, Eckhardt H et al. Prevalence of viral genome in endomyocardial biopsies from patients with inflammatory heart muscle disease. *Herz* 2000; 25(3):III-6.
93. Maisch B, Pankuweit S, Brilla C et al. Intrapericardial treatment of inflammatory and neoplastic pericarditis guided by pericardioscopy and epicardial biopsy - results from a pilot study. *Clin Cardiol* 1999;22(suppl 1):I17-22.
94. Maisch B, Schonian U, Crombach M et al. Cytomegalovirus associated inflammatory heart muscle disease. *Scand J Infect Dis* 1993;88(Suppl 1):135-48.
95. Levy R, Najioullah F, Thouvenot D, Bosshard S, Aymard M, Lina B. Evaluation and comparison of PCR

and hybridization methods for rapid detection of cytomegalovirus in clinical samples. *J Virol Methods* 1996;62(2):103-11.

96. Satoh T. Demonstration of the Epstein-Barr genome by the polymerase chain reaction and in situ hybridisation in a patient with viral pericarditis. *Br Heart J* 1993;69:563-4.

97. Andreoletti L, Hober D, Belaich S, Lobert PE, Dewilde A, Wattré P. Rapid detection of enterovirus in clinical specimens using PCR and microwell capture hybridization assay. *J Virol Methods* 1996;62(1):1-10.

98. Noguchi M, Nakajima T, Hirohashi S et al. Immunohistochemical distinction of malignant mesothelioma from pulmonary adenocarcinoma with anti-surfactant apoprotein, anti-Lewis a, and anti-Tn antibodies. *Hum Pathol* 1989;20(1):53-7.

99. Piehler JM, Pluth JR, Schaff HV et al. Surgical management of effusive pericardial disease. Influence of extent of pericardial resection on clinical course. *J Thorac Cardiovasc Surg* 1985;90:506-12.

100. Byrne JG, Karavas AN, Colson YL et al. Cardiac decortication (epicardiectomy) for occult constrictive cardiac physiology after left extrapleural pneumonectomy. *Chest* 2002; 122(6):2256-9.

101. Haley JH, Tajik AJ, Danielson GK et al. Transient constrictive pericarditis: causes and natural history. *J Am Coll Cardiol* 2004;43:171-5.

102. Oh JK, Seward JB, Tajik AJ. The Echo Manual. second ed. Philadelphia: Lippincott; 1999. 181-194.

103. Oh JK, Tajik AJ, Seward JB et al. Diagnostic role of Doppler echocardiography in constrictive pericarditis. *J Am Coll Cardiol* 1994;23:154-62.

104. Talreja DR, Edwards WD, Danielson GK et al. Constrictive pericarditis in 16 patients with histologically normal thickness. *Circulation* 2003; 108:1852-7.

105. Oh JK, Tajik AJ, Appleton CP, Hatle LK, Nishimura RA, Seward JB. Preload reduction to unmask the characteristic Doppler features of constrictive pericarditis: a new observation. *Circulation* 1997;95:796-9.

106. Boonyaratavej S, Oh JK, Tajik AJ et al. Comparison of mitral inflow and superior vena cava Doppler velocities in chronic obstructive pulmonary disease and constrictive pericarditis. *J Am Coll Cardiol* 1998;32(7):2043-8.

107. Rajagopalan N, Garcia MJ, Rodriguez L et al. Comparison of new Doppler echocardiographic methods to differentiate constrictive pericardial heart disease and restrictive cardiomyopathy. *Am J Cardiol* 2001;87(1):86-94.

108. DeValeria PA, Baumgartner WA, Casale AS et al. Current indications, risks, and outcome after pericardiectomy. *Ann Thorac Surg* 1991;52(2):219-24.

109. Ling LH, Oh JK, Schaff HV et al. Constrictive pericarditis in the modern era: evolving clinical spectrum and impact on outcome after pericardiectomy. *Circulation* 1999; 100(13):1380-6.

110. Senni M, Redfield MM, Ling LH et al. Left ventricular systolic and diastolic function after pericardiectomy in patients with constrictive pericarditis: Doppler echocardiographic findings and correlation with clinical status. *J Am Coll Cardiol* 1999;33(5):1182-8.

111. Ufuk Y, Kestelli M, Yilic L et al. Recent surgical experience in chronic constrictive pericarditis. *Texas Heart Inst J* 2003;30(1):27-30.

112. Sun JP, Abdalla IA, Yang XS et al. Respiratory variation of mitral and pulmonary venous Doppler flow velocities in constrictive pericarditis before and after pericardiectomy. *J Am Soc Echocardiogr* 2001; 14:119-26.

113. Meijburg HW, Visser CA, Gredee JJ, Westerhof PW. Clinical relevance of Doppler pulmonary venous flow characteristics in constrictive pericarditis. *Eur Heart J* 1995; 16:506-13.

114. Sunday R, Robinson LA, Bosek V. Low cardiac output complicating pericardiectomy for pericardial tamponade. *Ann Thorac Surg* 1999;67(1):228-31.

115. Satur CM, Hsin MK, Dussek JE. Giant pericardial cysts. *Ann Thorac Surg* 1996;61(1):208-10.

116. Borges AC, Gellert K, Dietel M et al. Acute right-sided heart failure

due to hemorrhage into a pericardial cyst. *Ann Thorac Surg* 1997;63(3):845-7.

117. Borges AC, Witt C, Bartel T et al. Preoperative two-and-three-dimensional transesophageal echocardiography in heart tumors. *Ann Thorac Surg* 1996;61:1163-7.

118. Kinoshita Y, Shimada T, Murakami Y et al. Ethanol sclerosis can be a safe and useful treatment for pericardial cyst. *Clin Cardiol* 1996; 19(10):833-5.

119. Simeunovic D, Seferovic PM, Ristic AD, et al. Pericardial cysts: incidence, clinical presentations and treatment. In: Seferovic PM, Spodick DH, Maisch B, editors, Maksimovic R, Ristic AD, assoc. editors. *Pericardiology: contemporary answers to continuing challenges*. Beograd: Science; 2000, p. 203-212.

120. Maisch B, Outzen H, Roth D et al. Prognostic determinants in conventionally treated myocarditis and perimyocarditis - focus on antimyolemmal antibodies. *Eur Heart J* 1991; 12:81-7.

121. Shabetai R. Acute pericarditis. *Cardiol Clin* 1990;8:639-44.

122. Saatci U, Ozen S, Ceyhan M, Secmeer G. Cytomegalovirus disease in a renal transplant recipient manifesting with pericarditis. *Int Urol Nephrol* 1993;25:617-9.

123. Campbell P, Li J, Wall T et al. Cytomegalovirus pericarditis: a case series and review of the literature. *Am J Med Sci* 1995;309:229-34.

124. Acierno LJ. Cardiac complications in acquired immunodeficiency syndrome (AIDS): a review. *J Am Coll Cardiol* 1989; 13:1144-54.

125. Maisch B, Pankuweit S, Ristic AD. Detection of the infectious etiology of pericardial effusion: impact of pericardial effusion and pericardial/epicardial biopsy

analyses. *J Am Coll Cardiol* 2001 ;34(Suppl A):P1235 [abstract].

126. Maisch B, Ristic AD, Seferovic PM. New directions in diagnosis and treatment of pericardial disease: an update by the Taskforce on pericardial disease of the World Heart federation. *Herz* 2000;25(8):769-80.

127. DeCastro S, Migliau G, Silvestri A et al. Heart involvement in AIDS: a prospective study during various stages of the disease. *Eur Heart J* 1992; 13:1452-9.

128. Nathan PE, Arsura EL, Zappi M. Pericarditis with tamponade due to cytomegalovirus and the acquired immunodeficiency syndrome. *Chest* 1991;99:765-6.

129. Toma E, Poisson M, Claessens MR, Vega C, Morisset R. Herpes simplex type 2 pericarditis and bilateral facial palsy in patients with AIDS. *J Infect Dis* 1989; 160:553-4.

130. Brivet P, Livartowski J, Herve P, Rain B, Dormont J. Pericardial cryptococcal disease in acquired immunodeficiency syndrome. *Am J Med* 1987;82:1273.

131. Chen Y, Brennessel D, Walters J et al. Human immunodeficiency virus-associated pericardial effusion: report of 40 cases and review of literature. *Am Heart J* 1999; 137:516-21.

132. Fink L, Reicheck N, Sutton MG. Cardiac abnormalities in acquired immune deficiency syndrome. *Am J Cardiol* 1984;54:1161-3.

133. Silva:Cardoso J, Moura B, Martins L et al. Pericardial involvement in human immunodeficiency virus infection. *Chest* 1999; 115:418-22.

134. Hakim JG, Ternouth I, Mushangi f et al. Double blind randomized placebo controlled trial of adjunctive prednisolone in the treatment of effusive tuberculous pericarditis in HIV seropositive patients. *Heart* 2000;84(2):183-8.

135. Sagrista-Sauleda J, Barrabes JA, Permanyer:Miralda G et al. Purulent pericarditis: review of a 20-year experience in a general hospital. *J Am Coll Cardiol* 1993;22:1661-5.

136. Goodman LJ. Purulent pericarditis. *Curr Treat Options Cardiovasc Med* 2000;2(4):343-50.

137. Defouilloy C, Meyer G, Slama M et al. Intrapericardial fibrinolysis: a useful treatment in the management of purulent pericarditis.

Intensive Care Med 1997;23:117-8.

138. Ustunsoy H, Celkan MA, Sivrikoz MC et al. Intrapericardial fibrinolytic therapy in purulent pericarditis. *Eur J Cardiothorac Surg* 2002;22(3):373-6.

139. Sagrista-Sauleda J, Permanyer:Miralda G, Soler:Soler J. Tuberculous pericarditis: ten year experience with a prospective protocol for diagnosis and treatment. *J Am Coll Cardiol* 1988; 11(4):724-8.

140. Fowler NO. Tuberculous pericarditis. *JAMA* 1991;266(1):99-103.

141. McCaughan BC, Schaff HV, Piehler JM et al. Early and late results of pericardiectomy for constrictive pericarditis. *J Thorac Cardiovasc Surg* 1985;89:340-50.

142. Long R, Younes M, Patton N et al. Tuberculous pericarditis: long-term outcome in patients who received medical therapy alone. *Am Heart J* 1989; 117(5):1133-9.

143. Strang JI, Kakaza HH, Gibson DG et al. Controlled clinical trial of complete open surgical drainage and of prednisolone in treatment of tuberculous pericardial effusion in Transkei. *Lancet* 1988;2(8614): 759-64.

144. Godfrey-Faussett P. Molecular diagnosis of tuberculosis: the need for new diagnostic tools. *Thorax* 1995;50(7):709-11.

145. Seino Y, Ikeda U, Kawaguchi K et al. Tuberculosis pericarditis presumably diagnosed by polymerase chain reaction analysis. *Am Heart J* 1993; 126:249-51.

146. Strang JI. Rapid resolution of tuberculous pericardial effusion with high dose prednisone and antituberculous drugs. *J Infect* 1994;28: 251-4.

147. Alzeer AM, Fitzgerald JM. Corticosteroids and tuberculosis. Risks and use as adjunct therapy. *Tuberc Lung Dis* 1993;74:6-11.

148. Keersmaekers T, flshot SR, Sergeant PT. Primary bacterial pericarditis. *Acta Cardio* 2002;57(5):387-9.

149. Deng YB, Chang Q, Xiang HJ et al. Echocardiographic diagnosis and follow-up of left ventricular pseudoaneurysm complicating bacterial pericarditis. *J Clin Ultrasound* 2003;31 (1):48-50.

150. Ewer K, Deeks J, Alvarez L et al. Comparison of T-cell-based assay with tuberculin skin test for diagnosis of Mycobacterium tuberculosis infection in a school tuberculosis outbreak. *Lancet* 2003; 361 (9364): 1168-73.

151. Maisch B, Maisch S, Kochsiek K. Immune reactions in tuberculous and chronic constrictive pericarditis. *Am J Cardiol* 1982;50:1007-13.

152. Dwivedi SK, Rastogi P, Saran RK, Narain VS, Puri VK, Hasan M. Antitubercular treatment does not prevent constriction in chronic pericardial effusion of undetermined etiology: a randomized trial. *Indian Heart J* 1997;49(4):411-4.

153. Senderovitz T, Viskum K. Corticosteroids and tuberculosis. *Respiratory Medicine* 1994;88:561-5.

154. Mayosi BM, Ntsekhe M, Volmink JA et al. Interventions for treating

tuberculous pericarditis. *Cochrane Database Syst Rev* 2002;(4): CD000526.

155. Colombo A, Olson HG, Egan J et al. Etiology and prognostic implications of a large pericardial effusion in men. *Clin Cardiol* 1988; 11:389.

156. Rostand SG, Rutsky EA. Pericarditis in end-stage renal disease. *Cardiol Clin* 1990;8:701-6.

157. Rutsky EA. Treatment of uremic pericarditis and pericardial effusion. *Am J Kidney Dis* 1987; 10:2-7.

158. Lundin AP. Recurrent uremic pericarditis: a marker of inadequate dialysis. *Semin Dial* 1990; 3:5-9.

159. Tarng DC, Huang TP. Uraemic pericarditis: a reversible inflammatory state of resistance to recombinant human erythropoietin in haemodialysis patients. *Nephrol Dial Transplant* 1997; 12:1051-7.

160. Gunukula SR, Spodick DH. Pericardial disease in renal patients. *Semin Nephrol* 2001;21:52-7.

161. Emelife-Obi C, Chow MT, Qamar-Rohail H et al. Use of a phosphorus-enriched hemodialysate to prevent hypophosphatemia in a patient with renal failure-related pericarditis. *Clin Nephrol* 1998;50:131-6.
162. Connors JP, Kleiger RE, Shaw RC et al. The indications for pericardiectomy in the uremic pericardial effusion. *Surgery* 1976;80: 674-89.
163. Spector D, Alfred H, Siedlecki M et al. A controlled study of the effect of indomethacin in uremic pericarditis. *Kidney Int* 1983;24:663-7.
164. Lindsay Jr J, Crawley IS, Calloway Jr GM. Chronic constrictive pericarditis following uremic hemopericardium. *Am Heart J* 1970;79: 390.
165. Ifudu O. Daily dialysis in hemodialysis patients with pericardial effusion: where are the data? *Int J Artif Organs* 1999;22:469-74.
166. Wood JE, Mahnensmith RL. Pericarditis associated with renal failure: evolution and management. *Semin Dial* 2001; 14:61-6.
167. Sever MS, Steinmuller DR, Hayes JM et al. Pericarditis following renal transplantation. *Transplantation* 1991; 51:1229-34.
168. Maisch B, Berg PA, Kochsiek K. Clinical significance of immunopathological findings in patients with post-pericardiotomy syndrome. I. Relevance of antibody pattern. *Clin Exp Immunol* 1979;38(2): 189-97.
169. Maisch B, Schuff-Werner P, Berg PA et al. Clinical significance of immunopathological findings in patients with post-pericardiotomy syndrome. II. The significance of serum inhibition and rosette inhibitory factors. *Clin Exp Immunol* 1979;38(2):198-203.
170. Quin JA, Tauriainen MP, Huber LM et al. Predictors of pericardial effusion after orthotopic heart transplantation. *J Thorac Cardiovasc Surg* 2002; 124(5):979-83.
171. Kuvin JT, Harati NA, Pandian NG et al. Postoperative cardiac tamponade in the modern surgical era. *Ann Thorac Surg* 2002; 74(4):1148-53.
172. Matsuyama K, Matsumoto M, Sugita T et al. Clinical characteristics of patients with constrictive pericarditis after coronary bypass surgery. *Jpn Circ J* 2001;65(6):480-2.
173. Horneffer PJ, Miller RH, Pearson TA et al. The effective treatment of postpericardiotomy syndrome after cardiac operations. A randomized placebo-controlled trial. *J Thorac Cardiovasc Surg* 1990; 100(1): 292-6.
174. Finkelstein Y, Shemesh J, Mahlab K et al. Colchicine for the prevention of postpericardiotomy syndrome. *Herz* 2002;27:791-4.
175. Sugiura T, Takehana K, Hatada K et al. Pericardial effusion after primary percutaneous transluminal coronary angioplasty in first Q-wave acute myocardial infarction. *Am J Cardiol* 1998;81:1090-3.
176. Spodick DH. Post-myocardial infarction syndrome (Dressler's syndrome). *ACC Curr J Rev* 1995;4:35-7.
177. Lichstein E. The changing spectrum of post-myocardial infarction pericarditis. *Int Cardiol* 1983;4:234-7.
178. Shahar A, Hod H, Barabash GM et al. Disappearance of a syndrome: Dressler's syndrome in the era of thrombolysis. *Cardiology* 1994;85: 255-8.
179. Nagahama Y, Sugiura T, Takehana K et al. The role of infarction: associated pericarditis on the occurrence of atrial fibrillation. *Eur Heart J* 1998; 19:287-92.
180. Oliva PB, Hammill SC, Edwards WD. Electrocardiographic diagnosis of postinfarction regional pericarditis: ancillary observations regarding the effect of reperfusion on the rapidity and amplitude of T wave inversion after acute myocardial infarction. *Circulation* 1993;88: 896-904.
181. Oliva PB, Hammill SC, Talano JV. T wave changes consistent with epicardial involvement in acute myocardial infarction: observations in patients with a postinfarction pericardial effusion without clinically recognized postinfarction pericarditis. *J Am Coll Cardiol* 1994; 24:1073-7.
182. Figueras J, Juncal A, Carballo J et al. Nature and progression of pericardial effusion in patients with a first myocardial infarction: relationship to age and free wall rupture. *Am Heart J* 2002; 144(2):251-8.
183. Joho S, Asanoi H, Sakabe M et al. Long-term usefulness of percutaneous intrapericardial fibrin-glue fixation therapy for oozing type of left ventricular free wall rupture: a case report. *Circ J* 2002;66(7):705-6.
184. Spodick DH. Safety of ibuprofen for acute myocardial infarction pericarditis. *Am J Cardiol* 1986;57(10):896.
185. Jugdutt BI, Basualdo CA. Myocardial infarct expansion during indomethacin or ibuprofen therapy for symptomatic post infarction pericarditis. Influence of other pharmacologic agents during early remodeling. *Can J Cardiol* 1989;5(4):211-21.
186. Nagy KK, Lohmann C, Kim DO, Barrett J. Role of echocardiography in the diagnosis of occult penetrating cardiac injury. *J Trauma* 1995; 38: 859-62.
187. Buckman RF, Buckman PD. Vertical deceleration trauma: principles of management. *Surg Clin North Am* 1991;71:331-40.
188. Asensio JA, Berne JD, Demetriades D et al. Penetrating cardiac injuries: a prospective study of variables predicting outcomes. *J Am Coll Surg* 1998; 186:24-34.
189. Narins CR, Cunningham MJ, Delehanty JM et al. Nonhemorrhagic cardiac tamponade after penetrating chest trauma. *Am Heart J* 1996; 132:197-8.
190. Morton MJ, DeMots HL. *Complications of transseptal catheterization and transthoracic left ventricular puncture*. In: Kron J, Morton MJ, editors. *Complications of cardiac catheterization and angiography*. New York: Futura; 1989. p. 77-103.
191. Jungbluth A, Düber C, Rumpelt HJ et al. Koronararterienmorphologie nach perkutaner transluminaler Koronarangioplastie (PTCA) mit Hämo-perikard. *Z Kardiol* 1988;77:125-9.
192. Liu F, Erbel R, Haude M, Ge J. Coronary arterial perforation: prediction, diagnosis, management, and

- prevention. In: Ellis SG, Holmes DR, editors. Strategic approaches in coronary intervention. 2nd ed. Philadelphia: Lippincott; 2000. p. 501-14.
193. Nakamura S, Colombo A, Gaglione A et al. Intracoronary ultrasound observations during stent implantation. *Circulation* 1994;89(5): 2026-34.
194. Erbel R, Clas W, Busch U et al. New balloon catheter for prolonged percutaneous transluminal coronary angioplasty and bypass flow in occluded vessels. *Cathet Cardiovasc Diagn* 1986; 12:116-23.
195. Meier B. Benign coronary perforation during percutaneous transluminal coronary angioplasty. *Br Heart J* 1985;54:33-5.
196. Welge D, Haude M, von Birgelen C et al. Versorgung einer Koronarperforation nach perkutaner Ballanangioplastie mit einem neuen Membranstent. *Z Kardiol* 1998;87:948-53.
197. von Birgelen C, Haude M, Herrmann J et al. Early clinical experience with the implantation of a novel synthetic coronary stent graft. *Cathet Cardiovasc Interv* 1999;47:496-503.
198. Mc Kay R, Grossmann W. Balloon valvuloplasty. In: Grossmann W, Baim DS, editors. Cardiac Catheterization, Angiography and Interventions. Philadelphia: Lea Febiger; 1991. p. 511-33.
199. Levine MJ, Baim DS. Endomyocardial biopsy. In: Grossmann W, Baim DS, editors. Cardiac Catheterization, Angiography and Interventions. Philadelphia: Lea : Febiger; 1991. p. 383-95.
200. Sekiguchi M, Take M. World survey of catheter biopsy of the heart. In: Sekiguchi M, Olsen EGJ, editors. Cardiomyopathy Clinical, Pathological, and Theoretical Aspects. Baltimore: University Park Press; 1980. p. 217-25.
201. Bitkover CY, Al-Khalili F, Ribeiro A et al. Surviving resuscitation: successful repair of cardiac rupture. *Ann Thorac Surg* 1996;61 :710-1.
202. Chirillo F, Totis O, Cavarzerani A et al. Usefulness of transthoracic and transesophageal echocardiography in recognition and management of cardiovascular injuries after blunt chest trauma. *Heart* 1996;75:301-6.
203. Erbel R. Diseases of the aorta. *Heart* 2001;86:227-34.
204. Hausmann D, Gulba D, Bargheer K et al. Successful thrombolysis of an aortic arch thrombus in a patient after mesenteric embolism. *N Engl J Med* 1991; 327:500-1.
205. Nienaber CA, von Kodolitsch Y, Nicolas V et al. The diagnosis of thoracic aortic dissection by noninvasive imaging procedures. *N Engl J Med* 1993;328:1-9.
206. Erbel R, Engberding R, Daniel W, Roelandt J, Visser CM, Rennollet H. Echocardiography in diagnosis of aortic dissection. *Lancet* 1989; 1 :457-61.
207. Erbel R, Alfonso F, Boileau C et al. Diagnosis and management of aortic dissection. *Eur Heart J* 2001;22(18):1642-81.
208. Erbel R, Mohr-Kahaly S, Oelert H et al. Diagnostic strategies in suspected aortic dissection: comparison of computed tomography, aortography, and transesophageal echocardiography. *Am J Cardiac Img* 1990;3:157-72.
209. Kiviniemi MS, Pirnes MA, Eranen HJ et al. Complications related to permanent pacemaker therapy. *Pacing Clin Electrophysiol* 1999; 22(5):711-20.
210. Matsuura Y, Yamashina H, Higo M, Fujii T. Analysis of complications of permanent transvenous implantable cardiac pacemaker related to operative and postoperative management in 717 consecutive patients. *Hiroshima J Med Sci* 1990;39(4):131-7.
211. Spindler M, Burrows G, Kowallik P et al. Postpericardiotomy syndrome and cardiac tamponade as a late complication after pacemaker implantation. *Pacing Clin Electrophysiol* 2001;24(9 Pt 1):1433-4.
212. Elinav f, Leibowitz D. Constrictive pericarditis complicating endovascular pacemaker implantation. *Pacing Clin Electrophysiol* 2002;25(3):376-7.
213. Maisch B. Myokardbiopsien und Perikardioskopien. In: Hess OM, Simon RWR, editors. Herzkatheter: finzatz in Diagnostik und Therapie. Berlin/Heidelberg/New York: Springer; 2000. p. 302-49.
214. Mellwig KP, Vogt J, Schmidt HK et al. Acute aortic dissection (Stanford A) with pericardial tamponade - extension of the dissection after emergency pericardial puncture. *Z Kardiol* 1998;87(6): 482-6.
215. Thurber DL, Edwards JE, Achor RWP. Secondary malignant tumors of the pericardium. *Circulation* 1962; 26:228-41.
216. Vaitkus PT, Herrmann HC, LeWinter MM. Treatment of malignant pericardial effusion. *JAMA* 1994;272:59-64.
217. Tomkowski W, Szturmowicz M, fijalkowska A et al. New approaches to the management and treatment of malignant pericardial effusion. *Support Care Cancer* 1997;5:64-6.
218. Tsang TSM, Seward JB, Barnes Mf. Outcomes of primary and secondary treatment of pericardial effusion in patients with malignancy. *Mayo Clin Prac* 2000;75:14:53.
219. Susini G, Pepi M, Sisillo f et al. Percutaneous pericardiocentesis versus subxyphoid pericardiotomy in cardiac tamponade due to postoperative pericardial effusion. *J Cardiothoror Vasc Anesthes* 1993;7:178-83.
220. Fagan SM, Chan KI. Pericardiocentesis. Blind no more!. *Chest* 1999; 116:275-6.
221. Soler-Soler J, Merce J, Sagrista:Sauleda J. Should pericardial drainage be performed routinely in patients who have a large pericardial effusion without tamponade? *Am J Med* 1998; 105:106-9.
222. DeCamp MM, Mentzer SJ, Swanson SJ et al. Malignant effusive disease of pleura and pericardium. *Chest* 1997; 112(Suppl):291-5.
223. Zwischenberger JB, Sanker AB, Lee R. Malignant pericardial effusion. In: Pass HJ, Mitchell JB, Johnson DH, et al., editors. Lung Cancer Principles and Practice. Philadelphia. Lippincott: Williams and Wilkins; 2000. p. 1038-46.
224. Bishiniotis TS, Antoniadou S, Katseas G et al. Malignant cardiac tamponade in women with breast

- cancer treated by pericardiocentesis and intrapericardial administration of triethylenethiophosphoramidate (thiotepa). *Am J Cardiol* 2000;86(3):361-4.
225. Colleoni M, Martinelli G, Beretta F et al. Intracavitary chemotherapy with thiotepa in malignant pericardial effusion: an active and well tolerated regimen. *J Clin Oncol* 1998; 16:2371-6.
226. Girardi LN, Ginsberg RJ, Burt ME. Pericardiocentesis and intrapericardial sclerosis: effective therapy for malignant pericardial effusion. *Ann Thorac Surg* 1997;64:1422-8.
227. Dempke W, Firusian N. Treatment of malignant pericardial effusion with 31 P-colloid. *Br J Cancer* 1999;80:1955-7.
228. Wilkes JD, Fidijs P, Vaickus L et al. Malignancy related pericardial effusion: 127 cases from Roswell Park Cancer Institute. *Cancer* 1995;76:1377-87.
229. Prager RL, Wilson GH, Bender HW. The subxyphoid approach to pericardial disease. *Ann Thorac Surg* 1981;34:6-9.
230. Krause TJ, Margiotta M, Chandler JJ. Pericardioperitoneal window for malignant pericardial effusion. *Surg Gynecol Obstet* 1991 ; 172: 487-8.
231. Grifflin S, Fountain W. Pericardio-peritoneal shunt for malignant pericardial effusion. *J Cardiovasc Surg* 1989;98:1153-4.
232. Ready A, Black J, Lewis R et al. Laparoscopic pericardial fenestration for malignant pericardial effusion. *Lancet* 1992;339:1609.
233. Shapira OM, Aldea GS, Fonger JD et al. Video-assisted thoracic surgical techniques in the diagnosis and management of pericardial effusion in patients with advanced lung cancer. *Chest* 1993; 104:1262-3.
234. Ristic AD, Seferovic PM, Maksimovic R, et al. Percutaneous balloon pericardiotomy in neoplastic pericardial effusion. In: Seferovic PM, Spodick DH, Maisch B, editors, Maksimovic R, Ristic AD, assoc. editors. *Pericardiology: contemporary answers to continuing challenges*. Belgrade: Science; 2000, p. 427-38.
235. Canver CC, Patel AK, Kosolcharoen P et al. Fungal purulent constrictive pericarditis in heart transplant patient. *Ann Thorac Surg* 1998;65:1792-4.
236. Cishkek MB, Yost B, Schaefer S. Cardiac aspergillosis presenting as myocardial infarction. *Clin Cardiol* 1996; 19:824-7.
237. Wheat J. Histoplasmosis: experience during outbreaks in Indianapolis and review of the literature. *Medicine* 1997;76:339-54.
238. Rabinovici R, Szewczyk D, Ovadia P et al. Candida pericarditis: clinical profile and treatment. *Ann Thorac Surg* 1997;63: 1200-4.
239. Kumar PP. Pericardial injury from mediastinal irradiation. *J Natl Med Assoc* 1980;72(6):591-4.
240. Karram T, Rinkevitch D, Markiewiu W. Poor outcome in radiation: induced constrictive pericarditis. *Int J Radiat Oncol Biol Phys* 1993;25(2):329-31.
241. Kentsch M, Doring V, Rodemerk U et al. Primary chylopericardium -stepwise diagnosis and therapy of a differentially important illness. *Z Kardiol* 1997;86:417-22.
242. Denfield SW, Rodriguez A, Miller:Hance WC et al. Management of postoperative chylopericardium in childhood. *Am J Cardiol* 1989;63:1416-8.
243. Morishita Y, Taira A, Fuori A et al. Constrictive pericarditis secondary to primary chylopericardium. *Am Heart J* 1985; 109(1):373-5.
244. Akamatsu H, Amano J, Sakamoto T, Suzuki A. Primary chylopericardium. *Ann Thorac Surg* 1994;58:262-6.
245. Bendayan P, Glock Y, Galinier M et al. Idiopathic chylopericardium. Apropos of a new case. Review of the literature. *Arch Mal Coeur Voiss* 1991;84:127-30.
246. Svedjeholm R, Jansson K, Olin C. Primary idiopathic chylopericardium - a case report and review of the literature. *Eur J Cardiothorac Surg* 1997; 11 :387-90.
247. Kannagi T, Osakada G, Wakabayashi A et al. Primary chylopericardium. *Chest* 1982;81 :105-8.
248. Chan BB, Murphy MC, Rodgers BM. Management of chylopericardium. *J Pediatr Surg* 1990;25:1185-9.
249. Crosby IK, Crouch J, Reed WA. Chylopericardium and chylothorax. *J Thorac Cardiovasc Surg* 1973;65: 935-9.
250. Martinez GJ, Marco F, Marin F et al. Chylopericardium after acute pericarditis. *Rev Esp Cardiol* 1996;49:226-8.
251. Scholten C, Staudacher M, Girsch W et al. A novel therapeutic strategy for the management of idiopathic chylopericardium and chylothorax. *Surgery* 1998; 123:369-70.
252. Groves LK, Effler DB. Primary chylopericardium. *N Engl J Med* 1954;250:520-3.
253. Furrer M, Hopf M, Ris HB. Isolated primary chylopericardium: treatment by thoracoscopic thoracic duct ligation and pericardial fenestration. *J Thorac Cardiovasc Surg* 1996; 112:1120-1.
254. Spodick DH. Drug: and toxin:related pericardial disease. In: Spodick DH, editor. *The Pericardium: A Comprehensive Textbook*. New York: Marcel Dekker; 1997. p. 411-6.
255. Tarbell NJ, Thomson L, Mauch P. Thoracic irradiation in Hodgkin's disease: disease control and long-term complications. *Int J Radiat Oncol Biol Phys* 1990; 18:275-81.
256. Zimmerman J, Yahalom J, Bar-On H. Clinical spectrum of pericardial effusion as the presenting feature of hypothyroidism. *Am Heart J* 1983; 106:770-1.
257. Kerber Rf, Sherman B. Echocardiographic evaluation of pericardial effusion in myxedema. Incidence and biochemical and clinical correlations. *Circulation* 1975;52:823-7.
258. Hardisty CA, Naik RD, Munro DS. Pericardial effusion in hypothyroidism. *Clin Endocrinol* 1980; 13:349-54.
259. Parving HH, Hansen JM, Nielsen SV et al. Mechanism of edema formation in myxedema:increased

protein extravasation and relatively slow lymphatic drainage. *N Engl J Med* 1981 ;301 :460-5.

260. Enein M, Aziz A, Zima A et al. Echocardiography of the pericardium in pregnancy. *Obstet Gynecol* 1987;69:851-5.

261. Buch CA, Stang TM, Wooley CG, Kilman J. Occult constrictive pericardial disease. Diagnosis by rapid volume expansion and correction by pericardiectomy. *Circulation* 1977;56:924-30.

262. Oakley CM. Pericardial disease. In: Oakley CM, editor. Heart disease in pregnancy. London: BMJ; 1997, p. 226-236.

263. Richardson PM, Le Roux BT, Rogers NM, Gotsman MS. Pericardiectomy in pregnancy. *Thorax* 1970;25(5):627-30.

264. Tollens T, Casselman f, Devlieger H et al. fetal cardiac tamponade due to an intrapericardial teratoma. *Ann Thorac Surg* 1998;66:59-60.

265. Maisch B, Ristic AD. Practical aspects of the management of pericardial disease. *Heart* 2003;89:1096-103.

266. Ristic AD, Seferovic PM, Ljubic A, et al. Pericardial disease in pregnancy. *Herz* 2003;28(3):109-15.

267. Jeanty P, Romero R, Hobbins JC. Fetal pericardial fluid: a normal finding of the second half of gestation. *Am J Obstet Gynecol* 1984; 149(5):529-32.

268. Elkayam U, Gleicher N. The evaluation of the cardiac patient. In: Gleicher N, editor. Principles and

Practice of Medical Therapy in Pregnancy. Ind ed. Norwalk: Conn., Appleton and Lange; 1992. p.759.

269. Elkayam U, Goodwin TM. Adenosine therapy for supraventricular tachycardia during pregnancy. *Am J Cardiol* 1995;75:521-3.

270. Widerhorn J, Rahimtoola SH, Elkayam U. Cardiac rhythm disorders. In: Gleicher N, editor. Principles and Practice of Medical Therapy in Pregnancy. Ind ed. Norwalk: Conn., Appleton and Lange; 1992. p.135.

271. Austin JH. Postpartum pleural effusions. *Ann Intern Med* 1983; 98:555-6.

272. Campos O, Andrade JL, Bocanegra J et al. Physiological multivalvular regurgitation during pregnancy: a longitudinal Doppler echocardiographic study. *Intern J Cardiol* 1993;40:165-71.

273. Colletti PM, Sylvestre PB. Magnetic resonance imaging in pregnancy. *MRI Clin North Am* 1994;2:291-307.

274. Lee W, Shah PK, Amin DK, Elkayam U. Hemodynamic monitoring of cardiac patients during pregnancy. In: Elkayam U, Gleicher N, editors. Cardiac Problems in Pregnancy: Diagnosis and Management of Maternal and fetal Disease. Ind ed. New York: Alan R. Liss Inc.; 1990. p.47.

275. Wagner CK, Leser RG, Saldana LR. Exposure of the pregnant patient to diagnostic radiation. A Guide to Medical Management. Philadelphia: J.B. Lippincott Co.; 1985. p.51.

Traducere de: prof. dr. Carmen Ginghină, dr. Ioana Cojocaru, dr. Roberto Haret, dr. Simona Vasile